КЛІНІЧНИЙ ВИПАДОК УСКЛАДНЕНОГО АУТОСОМНО-РЕЦЕСИВНОГО ПОЛІКІСТОЗУ НИРОК І ХВОРОБИ КАРОЛІ У ДИТИНИ

Слюсаренко О.Д.[1], Дойкова К.М.[2], Крупнік І.О.[3], Самойленко І.Г.[4], Ємельянова О.Ю.[5]
[1,2,3] Одеський національний медичний університет, асистент кафедри променевої діагностики, терапії, радіаційної медицини і онкології, м. Одеса
[4]Донецький національний медичний університет (м. Ліман), завідувач кафедри педіатрії, неонатології та дитячих інфекцій, м. Краматорськ
[5]КНП «Міська дитяча лікарня № 2» ОМР, м. Одеса, лікар

Вступ. Автосомно-рецесивний полікістоз нирок пов'язано з мутацією гена *PKHD1.* Ген *PKHD1* розташований на короткому плечі хромосоми 6 та пов'язаний з кодуванням білка фіброцистеїну (полідуктину), який бере участь у розвитку та регуляції проліферації клітин збиральних трубочок нирок та жовчних протоків печінки [7, 9, 13], тому ймовірне одночасне ураження обох органів. У 45% дітей АРПКН асоціюється з гепатоспленомегалією, розширенням жовчних протоків, хворобою Каролі [2, 3, 5].

Хвороба Каролі (кавернозна ектазія жовчовивідних шляхів) – це рідке вроджене захворювання, при якому відбувається сегментарне необструктивне фіброзно-кістозне розширення внутрішньопечінкових жовчних протоків. Частота хвороби Каролі становить 1:1000 000 [6]. Успадкування патології відбувається за автосомно-рецесивним типом. Хвороба Каролі у 95% ускладнюється формуванням конкрементів, а також рецидивуючим холангітом, вторинним біліарним цирозом, формуванням абсцесів у печінці. Загроза розвитку холангіокарциноми при цій патології становить 2,5-17,5%, це приблизно у 100 разів вище, ніж у пацієнтів, які не мають ураження жовчних протоків [8].

Раннє виявлення асоціації аномалій розвитку нирок та печінки допомагає запобігти розвитку ускладнень, сприяє поліпшенню якості життя пацієнтів.

У літературі описані випадки поєднання полікістозу нирок та хвороби Каролі, які були виявлені в ранньому дитячому віці. Захворювання у 18-місячної дівчинки з автосомно-рецесивним полікістозним захворюванням нирок, синдромом Каролі та гепатобластомою фетального типу описано N. Kadakia та ін. Пухлина була видалена оперативним шляхом. Функція печінки та нирок була збережена. Рецидивів пухлини протягом 9 років не відмічалося [12].

Матеріали та методи дослідження

Представлено клінічний випадок дівчинки М., 2015 року. Народилася від 1-ї вагітності, 1-х пологів природним шляхом у термін гестації 40 тижнів. Вага при народженні становила 3000 г, зріст – 52 см. Патологія нирок плода була виявлена під час вагітності. Дитина росте і розвивається відповідно до віку.

Сімейний анамнез: у бабусі дівчинки за материнською лінією відмічається патологія нирок.

У травні 2017 р батьки дівчинки звернулися до КНП «Міська дитяча лікарня № 2» ОМР, м. Одеса зі скаргами на підвищення температури до 40 °С, болісне утруднене сечовипускання. Стан при надходженні важкий.

У клінічному аналізі крові була виявлена анемія, лейкоцитоз — до 16,2 г/л, підвищення ШОЕ — до 41 мм/год, рівень білірубіну не перевищував вікові показники норми, відмічалося підвищення рівнів креатиніну крові до 129,1 мкмоль/л, азоту сечовини — до 2,3 ммоль/л, сечовина — 5,1 ммоль/л, наявність СРБ +++, зниження показників Na (до 110 ммоль/л) та К (до 2,35 ммоль/л). Дані загального аналізу сечі та аналізу сечі за Нечипоренком свідчили про наявність пієлонефриту.

При УЗД: розташування нирок звичайне, рухомість не змінена. Форма нирок деформована, контур нерівний, межі нечіткі, розміри нирок збільшені: ліва нирка – 110×59 мм, товщина – 44 мм, об'єм 220 мм³; права нирка – 110×62 мм, товщина – 57 мм, об'єм — 220 мм³, з виразною неоднорідністю, відсутністю кортико-медулярного диференціювання; паренхіматозно-синусове співвідношення не визначається; ЧМС не диференціюються, кістозна трансформація (максимальний діаметр кісти зліва — 20×15 мм, справа – 12×11 мм); сечоводи не розширені, конкременти відсутні, гіперехогенні включення у мисці зліва у невеликій кількості до 0,8 мм; справа – до 1,0 мм. Сечовий міхур на момент огляду звичайної форми, достатньо заповнений. У просвіті міхура невелика кількість включень.

За даними УЗД органів черевної порожнини відмічалось збільшення розмірів печінки та селезінки. Контури печінки чіткі, паренхіма та жовчні протоки не змінені, жовчний міхур та холедох без патологічних змін. Контури селезінки рівні, чіткі, ехогенність не змінена, структура паренхіми однорідна, дрібнозерниста.

На тлі проведеної терапії стан дитини покращився. Відмічалась позитивна динаміка

лабораторних даних: зниження лейкоцитозу і ШОЕ, покращились показники креатиніну крові (80 мкмоль/л), сечовини (2,2 ммоль/л), азоту сечовини (1,0 ммоль/л). Сеча стала прозорою, білок не визначався.

З діагнозом: Вроджена вада сечовивідної системи. Полікістоз нирок. Вторинний двосторонній пієлонефрит, акт. III ст. з порушенням азотовидільної функції нирок. Артеріальна гіпертензія. Гепатоспленомегалія. Нормохромна анемія легкого ступеня тяжкості. Загроза розвитку ХНН – у задовільненому стані дитина 14.06.2017 року виписана додому під нагляд педіатра.

У зв'язку з наявністю полікістозу нирок, ускладненим порушенням їх функції, наявністю гепатоспленомегалії (за даними УЗД) дитині було призначено проведення КТ органів черевної порожнини з в/в посиленням.

Дівчинці була проведена комп'ютерна томографія (КТ) органів позачеревного простору з контрастним посиленням (Ультравіст 370, 15 мл в/в). Нирки розташовані звичайно з чіткими поліциклічними контурами, збільшені в об'ємі. Збиральна система нирок не розширена, паренхіма нерівномірно потоншена (рис.1). Структура неоднорідна за рахунок численних кістозних утворень, розмірами від 5 мм до 1,5

Рис. 1. Дівчинка М., 2 роки. Коронарні скани КТ. Полікістоз нирок. А — пізня артеріальна фаза: права і ліва нирки значно збільшені у розмірах, кортикальний шар витончений. В — венозна фаза: обидві нирки містять численні кісти розмірами від 0,5 до 3,0 см. Накопичувальна функція збережена

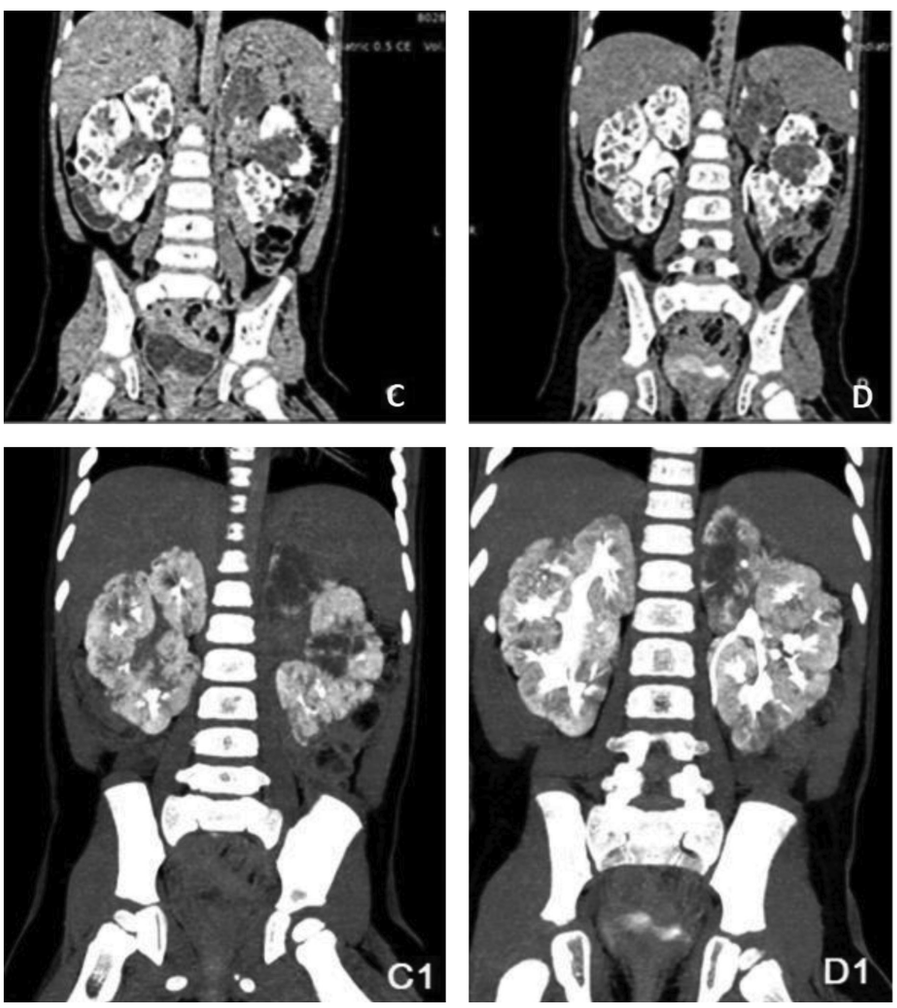

Рис. 2. Дівчинка М., 2 роки. Коронарні скани КТ (C, D) та MIP (C1, D1) послідовно виконаних екскреторних фаз на 10-й та 17-й хвилинах після введення контрасту. Зниження видільної функції нирок.
C та C1 – екскреторна фаза: контрастна речовина у мисках та сечоводах з обох боків не визначається. Сечовий міхур не містить контрасту. Для оцінки видільної функції нирок проведене додаткове сканування.
D и D1 – повторення екскреторної фази. Контрастна речовина визначається у правій мисці, лівому сечоводі. Невелика кількість контрасту в сечовому міхурі

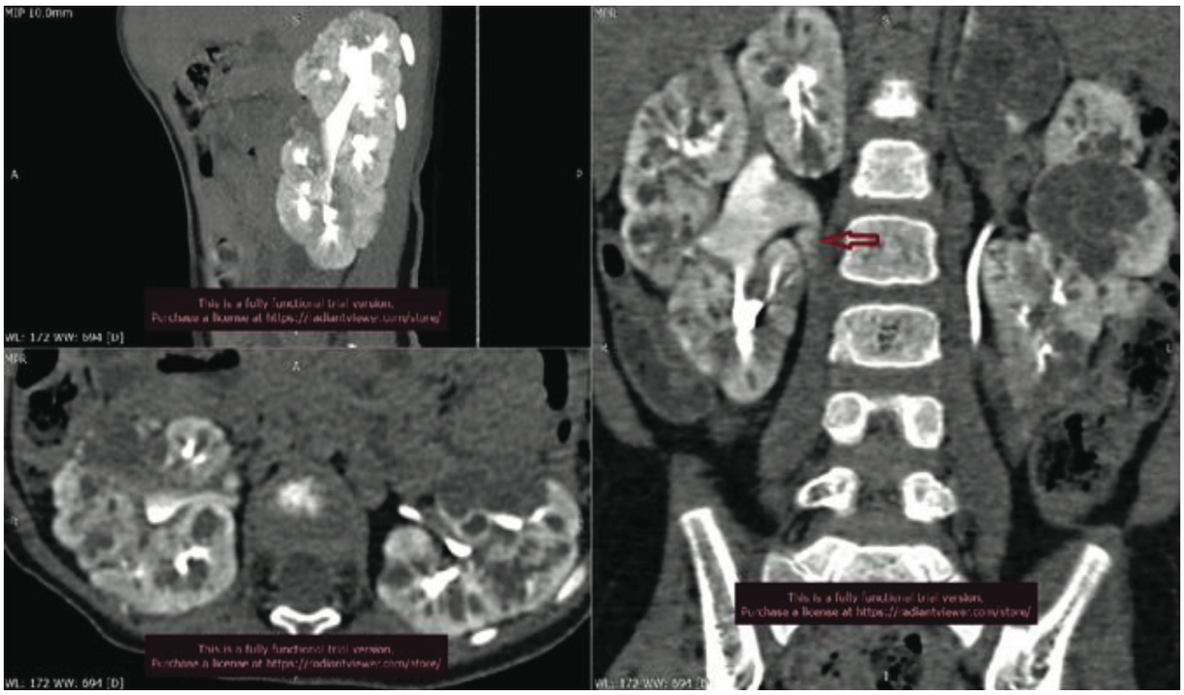

Рис. 3. Дівчинка М., 2 роки. КТ. Мультипланарні реконструкції. Друга екскреторна фаза

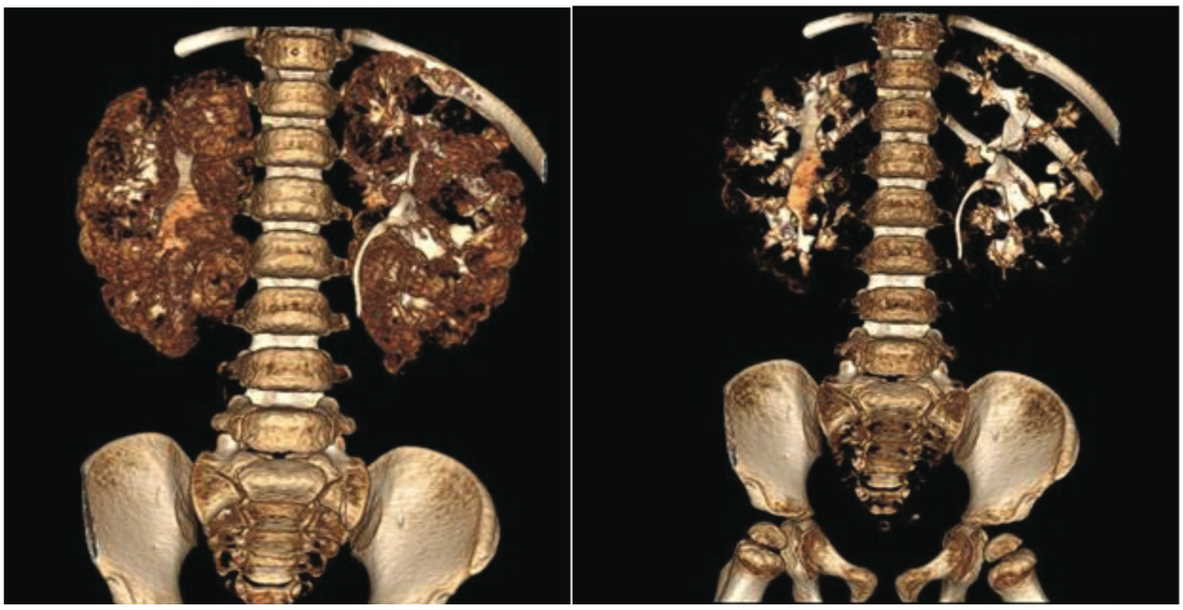

Рис. 4. Дівчинка М., 2 роки. 3-D реконструкція КТ. Друга екскреторна фаза

см, що не накопичують контрастну речовину (рис. 2). Додаткова права ниркова артерія розташована на рівні біфуркації загальних клубових артерій, сечовід деформовано (рис. 3-4). Ниркові артерії з обох боків відходять від аорти на рівні L_1 (рис. 5). Патологія параренальної клітковини не визначається. Розміри печінки не збільшені, контури чіткі, рівні, структура однорідна, звичайної щільності. Внутрішньопечінкові жовчні протоки правої частки печінки локально розширені від 3,5 до 6,0 мм (рис.6-9). Портальна вена 7,0 мм у діаметрі. Жовчний міхур із ретином у ділянці шийки, звичайних розмірів, рентгеноконтрастних конкрементів не виявлено. Селезінка не збільшена, структура однорідна, контури чіткі, рівні. Лімфовузли черевної порожнини множинні, діаметром до 12 мм. Вільної рідини в черевній порожнині немає. Висновок: полікістоз нирок зі зниженням видільної функції. Хвороба Каролі.

У мисці правої нирки виявляється неоднорідність вмісту, розшарування: більш важкий контраст осідає донизу, з утворенням горизонтального рівня з нефарбованою (більш легкою)

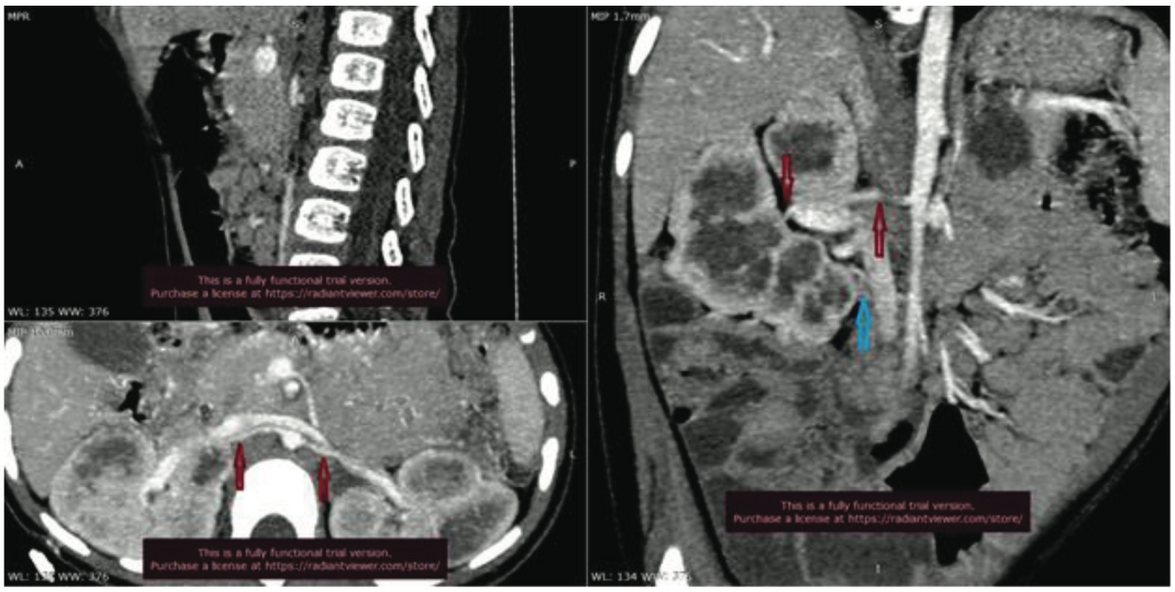

Рис. 5. Дівчинка М., 2 роки. Мультипланарна реконструкція КТ. Пізня артеріальна фаза. Подвоєння судин правої нирки

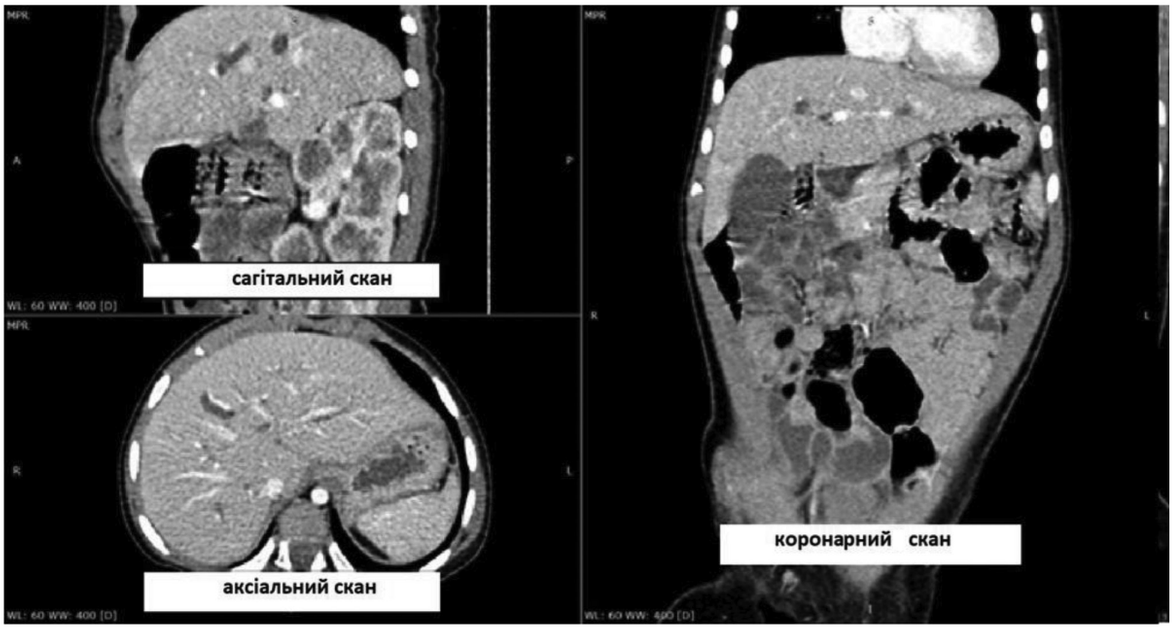

Рис. 6. Дівчинка М., 2 роки. Мультипланарні реконструкції КТ. Пізня артеріальна фаза

сечею — ознака порушення евакуації. Червона стрілка вказує на вигин сечоводу.

Обидві нирки значно збільшені у розмірах з поліциклічними контурами. Чашечки усіх груп обох нирок розширені та деформовані. Контраст в мисці лівої нирки та проксимальному відділі сечоводу однорідної щільності. Контраст у мисці правої нирки неоднорідної щільності. Правий сечовід чітко не візуалізується.

Права і ліва ниркові артерії *(червоні стрілки)* відходять від аорти. Додаткова права ниркова артерія розташована на рівні біфуркації загальних клубових артерій *(синя стрілка)* і викликає порушення відтіку сечі з миски правої нирки.

Печінка рівномірно накопичила контраст. Відсутні ознаки фіброзу. Розширені внутрішньопечінкові жовчні протоки. Візуалізується полікістозна права нирка.

Печінка рівномірно накопичила контраст. Відсутні ознаки фіброзу. Розширені внутрішньопечінкові протоки *(червоні стрілки).* Полікістоз правої та лівої нирки.

Нирки значно збільшені у розмірах, контури їх поліциклічні, кортекс витончений. Внутрішньопечінкові жовчні протоки розширені.

У період з 2017 року дотепер дитина пере-

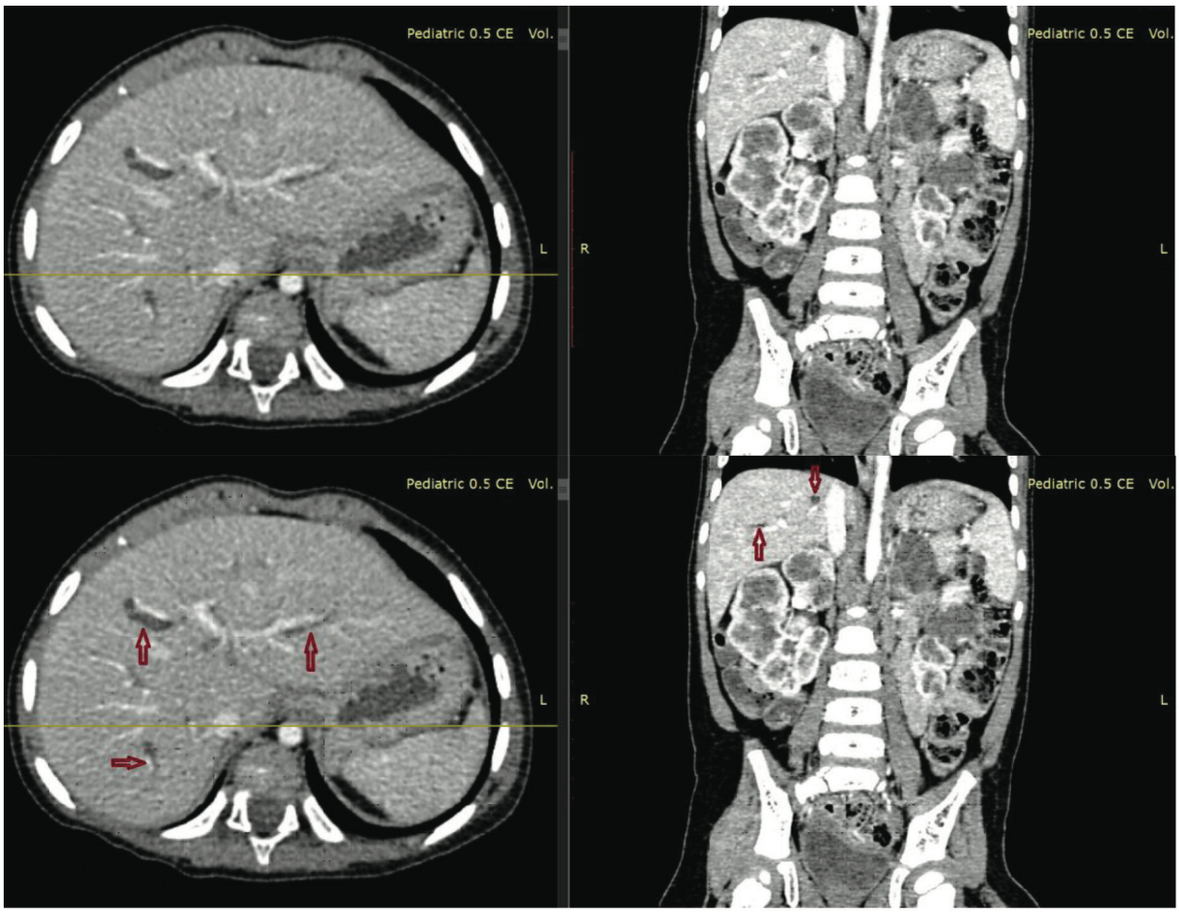

Рис. 7. Дівчинка М., 2 роки. Коронарний та аксіальний скани КТ. Пізня артеріальна фаза. Хвороба Каролі і полікістоз нирок

Рис. 8. Дівчинка М., 2 роки. Сагітальні (A і C) та коронарний (B) скани КТ. Пізня артеріальна фаза. Асоціація полікістозу нирок та хвороби Каролі

буває під наглядом міського нефролога, неодноразово зверталась з епізодами загострення пієлонефриту. На сьогодні даних за ХНН немає.

Протягом цього часу багаторазово проводилися УЗД органів черевної порожнини: зберігалися ознаки гепатоспленомегалії, але розширення внутрішньопечінкових протоків не визначалося.

УЗД органів позачеревного простору доповнювала дані КТ у виявлені динаміки патологічних змін: зростання витончення паренхіми нирок, збільшення ознак кістозної трансформації (максимальний діаметр кіст зліва — 24×19 мм, справа — 26×21 мм). Відзначається відсутність конкрементів і збільшення розмірів нирок.

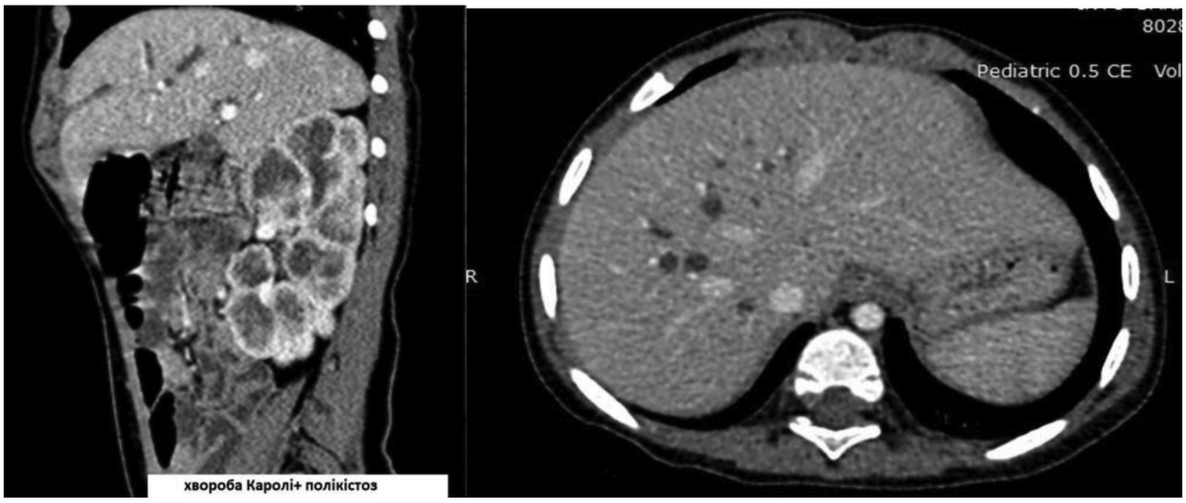

Рис. 9. Дівчинка М., 2 роки. Сагітальний та аксіальний скани КТ. Пізня артеріальна фаза. Симптом «крапки». Розширені внутрішньопечінкові протоки оточують печінкову вену

Висновки

Виявлення і лікування дітей з автосомно-рецесивним полікістозом нирок і хворобою Каролі є важливим міждисциплінарним завданням, комплексне вирішення якого дозволяє поліпшити у довгостроковій перспективі тривалість і якість рівня життя дітей. Для своєчасного виявлення поєднаної патології печінки ми вважаємо за потрібної проведення за педіатричними протоколами КТ-дослідження з контрастуванням у всіх дітей із полікістозом нирок, у тому числі й в дітей із відсутніми ознаками розширення жовчовивідних шляхів при проведенні УЗД.

ЛІТЕРАТУРА

1. *https://itmed.org/articles/polikistoz-nirok-simptomi-diagnostika-likuvannya/*
2. *Андреева Э.Ф. Поликистоз почек у детей (клинико-генеалогическое исследование) / Э.Ф. Андреева, В.И. Ларионова, Н.Д. Савенкова // Материалы X конгресса педиатрии «Актуальные проблемы педиатрии». Вопросы современной педиатрии. — М., 2006. — Т. 5, № 1. — С. 26.*
3. *Sweeney W.E. Jr, Diagnosis and management of childhood polycystic kidney disease / W.E. Jr. Sweeney, E.D. Avner // Pediatr. Nephrol. — 2011. — 26. — P. 675-92.*
4. *Immediate postoperative intensive care treatment of pediatric combined liver-kidney transplantation: outcome and prognostic factors / E. Harps, F. Brinkert, R. Ganschow [et al.] // Transplantation. — 2011. — 91. — P. 1127-31.*
5. *Avner E.D. Renal cystic disease: new insights for the clinician / E.D. Avner, W.E. Sweeney // Pediatr. Clin. North. Am. — 2006. — 53. — P. 889-909.*
6. *Никитин И.Г., Карабиненко А.А., Никитин А.Э., Дедов Е.И., Жукова Д.Г., Преснова Е.Д., Корвяков С.А., Азимов Р.Х., Резник Е.В. Болезнь Кароли (клиническое наблюдение) // Российский журнал гастроэнтерологии, гепатологии, колопроктологии. — 2018. — 28(6). — С. 77-83.*
7. *Hao X., Liu S., Dong Q. et al. Whole exome sequencing identifies recessive PKHD1 mutations in a Chinese twin family with Caroli disease // PLoS One. — 2014. — 9(4). — P. 92661*
8. *Скворцов В. В., Левитан Б. Н., Луньков М. В., Морозов А. В. Болезнь и синдром Кароли: современное состояние проблемы. Экспериментальная и клиническая гастроэнтерология 2018;150(2): 115–12*
9. *Castro P.T., Matos A.P.P., Werner H. et al. Prenatal Diagnosis of Caroli Disease Associated With Autosomal Recessive Polycystic Kidney Disease by 3-D Ultrasound and Magnetic Resonance Imaging. J Obstet Gynaecol Can. 2017;39(12):1176–9.*
10. *Андреева Э.Ф. Исследование полиморфизма C825T субъединицы B3 G-белка у детей с различными типами наследования поликистоза почек / Андреева Э.Ф., Козырева А.А., Савенкова Н.Д., Ларионова В.И. // Материалы V Российского конгресса по детской нефрологии. — Воронеж, 2006. — С. 14-16.*
11. *Лузина Е.В., Митин Н.А., Погребняков В.Ю. и др. Болезнь Кароли: трудности диагностики и возможности лечения // Клиническая медицина. — 2013. — 10. — С. 57–60*
12. *Kadakia N., Lobritto S.J., Ovchinsky N. et al. A Challenging Case of Hepatoblastoma Concomitant with Autosomal Recessive Polycystic Kidney Disiase and Caroli Syndrome-Rewiew of the Literature // Front Pediatr. — 2017. — 5. — С. 114.*