КЛІНІЧНИЙ ВИПАДОК ПОЄДНАНОЇ АНОМАЛІЇ РОЗВИТКУ НИРОК ІЗ ВРОДЖЕНОЮ ПАТОЛОГІЄЮ ЦНС І ХРЕБТА У ДИТИНИ

Мирза Е.Ю.[1], Дойкова Е.[2], Ємельянова О.Ю.[3]
[1,2] Одеський національний медичний університет,
кафедра променевої діагностики, терапії, радіаційної медицини і онкології,
[3]КНП «Міська дитяча лікарня № 2» ОМР, м. Одеса

Вступ. Аналіз світової літератури показує, що вроджені вади розвитку нирок і верхніх сечовивідних шляхів посідають перше місце серед аномалій розвитку різних органів і систем [1, 5, 8, 9].

Проблема правильного вибору діагностичної та лікувальної тактики лікування дітей із вадами розвитку нирок і сечовивідних шляхів (англ. Congenital Anomalies of the Kidney and Urinary Tract, CAKUT) залишається актуальною протягом багатьох десятиліть [7].

Аномалія Арнольда Кіарі – грижового випинання мигдалин мозочка в хребетний канал нижче рівня великого потиличного отвору. При цьому IV шлуночок опущений, довгастий мозок має сплощену форму. Вона поєднується з гідроцефалією у 20% випадків, дисплазією (агенезією) мозолистого тіла та іншими вродженими аномалія розвитку ЦНС і хребта (менінгоцеле). Найчастіше ці зміни трапляються при мальформації Арнольда Кіарі II і III типів [11,12].

Менінгоцеле (вроджена спинномозкова грижа) — випинання оболонок спинного мозку через дефекти дужок хребців — трапляється в середньому в 1 з 300 новонароджених [6]. Вада розвитку є наслідком порушення формування спинномозкового каналу в ранніх стадіях ембріогенезу, наявністю розщеплення дужок тіл хребців.

Вроджені аномалії нирок і сечовивідних шляхів — це ембріональні порушення, які виникають у процесі розвитку і призводять до патології нирок, ниркових судин і шляхів відтоку.

Частота вроджених аномалій розвитку нирок і сечовивідних шляхів становить 25-37% від усіх вроджених вад розвитку. Поширеність оцінюється в 4-60 на 10 000 новонароджених [7]. Аномалії нирок є сприятливими умовами для розвитку ускладнень у вигляді хронічного пієлонефриту, гідронефрозу, сечокам'яної хвороби й основною причиною ниркової недостатності у дітей.

Поєднання вроджених аномалій розвитку нирок і сечовидільної системи з вродженими аномаліями розвитку ЦНС, у тому числі і з синдромом Арнольда Кіарі і хребта (менінгоцеле), становить у середньому до 40-50% випадків [2-4, 6,10].

Матеріали та методи дослідження

Представлений клінічний випадок. Дівчинка 15 років. Народилася доношеною з вагою 2860 г, зростом 50 см. Після народження у дитини виявлено менінгоцеле на рівні попереково-крижового відділу хребта, агенезія мозолистого тіла, синдром Арнольда Кіарі, гідроцефалія і вроджена аномалія розвитку нирок у вигляді гіпоплазії лівої нирки і лівої ниркової артерії, парапельвікальних кіст правої нирки. У 2003 році була прооперована з приводу менінгоцеле. Відзначалися неодноразові епізоди пієлонефритів і розвиток хронічної ниркової недостатності. Порушення функції тазових органів.

Роботу проведено відповідно до принципів Гельсінської декларації Всесвітньої медичної асоціації «Етичні принципи медичних досліджень за участю людини як об'єкта дослідження» та за умов отримання інформованої згоди про участь у дослідженні.

Для визначення подальшої тактики ведення дівчинки було проведено КТ-дослідження з контрастним підсиленням.

Дитина з анамнезом оперованого відкритого менінгоцеле (рис. 1).

У дітей із вадами розвитку нирок насамперед потрібно оцінити наявність/ відсутність конкрементів у нирках. Це достовірно виконується виключно у нативній фазі КТ-дослідження (рис. 2).

При внутрішньовенному контрастуванні в пізній артеріальній фазі чітко визначається значне зменшення діаметра лівої ниркової артерії, що у подальшому при розвитку ускладнення мі-

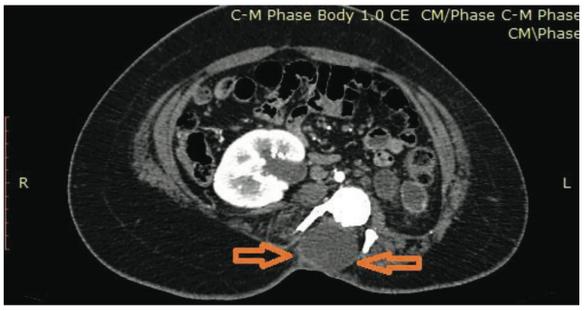

Рис. 1. Дівчинка 15 років. Аксіальний скан КТ у пізній артеріальній фазі. Менінгоцеле.
Дуральний мішок *(коричневі стрілки)* розширений, інтимно прилягає до шкіри і підшкірно-жирової клітковини в попереково-крижовій ділянці. За документом – оперативна корекція у 2003 році. Гідронефротична трансформація лівої нирки. Розширення правої миски зі збереженням концентраційної функції

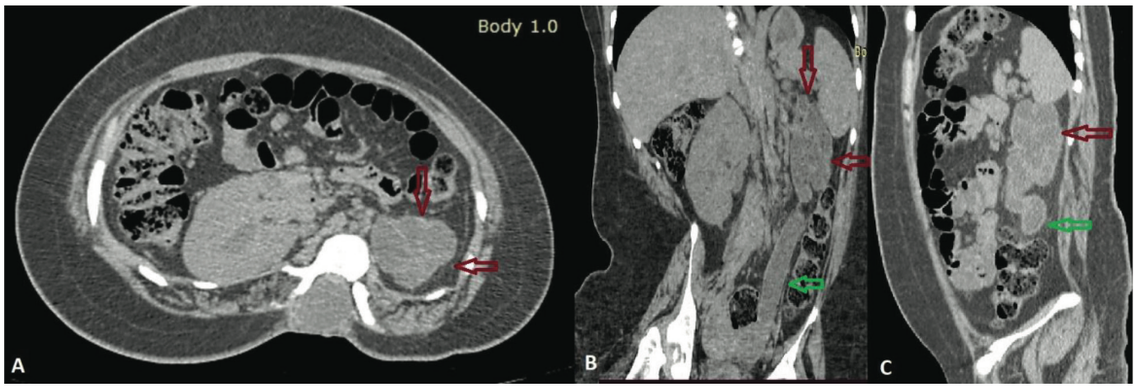

Рис. 2. Дівчинка 15 років. КТ органів черевної порожнини та позачеревного простору, нативная фаза. Конкременти в обох нирках не визначаються. А – аксіальний скан; В – коронарний скан; С – сагітальний скан. Гідронефротична трансформація лівої нирки *(червоні стрілки).* Лівий мегауретер *(зелені стрілки)*

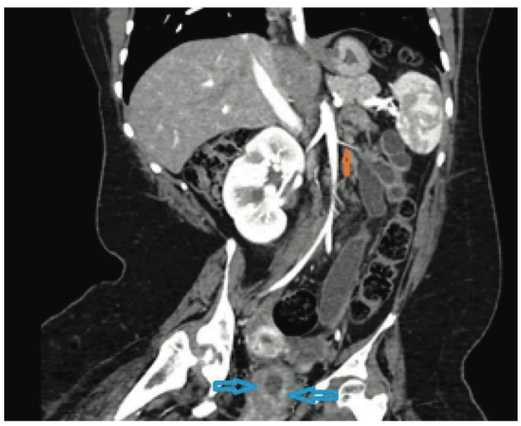

Рис. 3. Дівчинка 15 років. Коронарний скан КТ. Пізня артеріальна фаза. Гіпоплазія лівої ниркової артерії *(коричнева стрілка).* Гідронефротична трансформація лівої нирки. Лівий мегауретер. Катетер Фолея у сечовому міхурі *(сині стрілки)*

хурово-сечоводний рефлюкс (МСР) призводить до більш ранньої гідронефротичної трансформації «скомпроментованої» лівої нирки (рис. 3). Унаслідок зменшення калібру лівої ниркової артерії, ліва нирка недорозвинена, гіпоплазована, діаметр аорти у дистальних відділах значно зменшено (рис. 5). Така нирка виробляє сечу, але в меншому об'ємі. Менінгоцеле (рис. 4, 6, 8, 10) викликає у пацієнтки наявність розла-

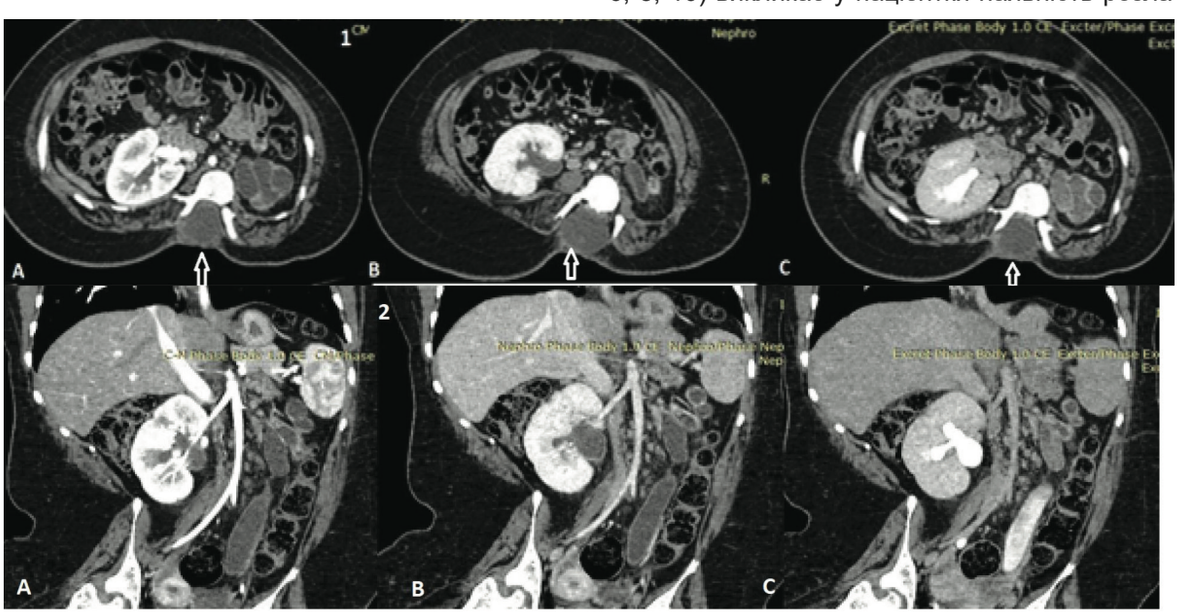

Рис. 4. Дівчинка 15 років. А — пізня артеріальна фаза; В —- паренхіматозна (нефрографічна) фаза; С - екскреторна (пієлографична) фаза. **1.** Аксіальні скани КТ: менінгоцеле *(білі стрілки).* Функції правої нирки збережені. Зниження концентраційної функції лівої нирки. Вторинна гідронефротична трансформація лівої нирки унаслідок міхурово-сечовідного пасивного рефлюксу 5 ст. **2.** Коронарні скани КТ. Розширення миски правої нирки зі збереженням концентраційної та екскреторної функції. Вторинна гідронефротична трансформація лівої нирки унаслідок міхурово-сечовідного пасивного рефлюксу 5 ст. У сечоводі лівої нирки в екскреторній фазі дослідження - наявність контрасту, що свідчить про часткове збереження ниркою концентраційної функції

дів тазових органів, тому поступово, але неухильно формується пасивний МСР, наслідком якого стає гідронефротична трансформація нирок (рис. 3, 4, 6). Ретельно дослідити й оцінити функцію нирок можна у посковому порівнянні в різних фазах дослідження: артеріальній, нефротичній і екскреторній (рис. 4). Візьмемо до уваги, що гіпоплазія лівої нирки призвела до більш швидкої гідронефротичної трансформації порівняно з правою ниркою. Права нирка має на час дослідження поширення миски, але функціонально вона збережена. Для подальшого запобігання розвитку МСР дитині профілактично встановлено катетер Фолея на постійній основі (рис. 3). Необхідно розуміти, що у таких випадках ймовірність розвитку висхідної інфекції значно збільшується, що потребує ретельної уваги радіолога і клініцистів. Оцінка розташування, розмірів і взаємин з іншими структурами сечоводу виконується за допомогою мультипланарних реконструкцій (рис. 7, 8), які дозволяють дослідити його (сечовід) протягом найбільшого ходу, виявити вигиби й ознаки можливих обструкцій. Найбільш критичною є оцінка дистальних відділів сечоводів (рис. 9).

Дослідити наявність кіст нирок і їх властивостей найкраще можна у нефрографічну фазу. У цьому випадку кісти 1 ст. за класифікацією за Босняком (рис. 6).

Вади розвитку нирок часто поєднуються з вадами хребта. У даному випадку патологія хребта виявляється у вигляді вродженої аномалії розвитку хребців: метеликоподібні тіла L_2-

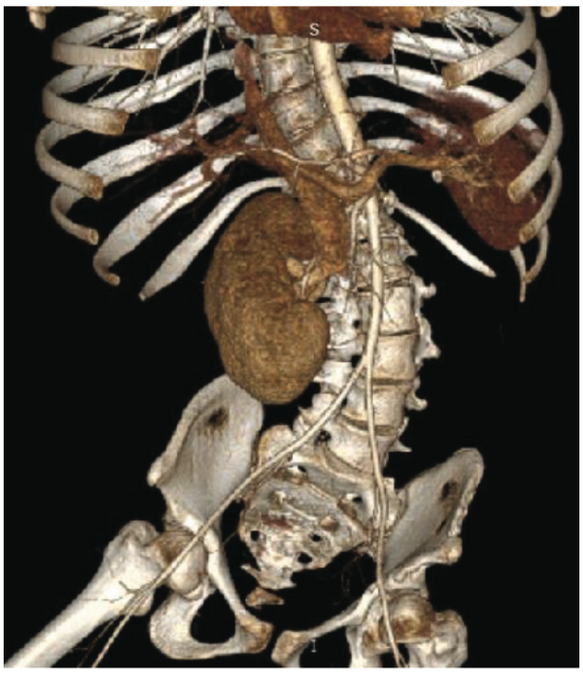

Рис. 5. Дівчинка 15 років. 3-D реконструкція КТ. Пізня артеріальна фаза. Значне зменшення брюшної аорти після відхождення правої ниркової артерії. Ліва нирка не контрастується.

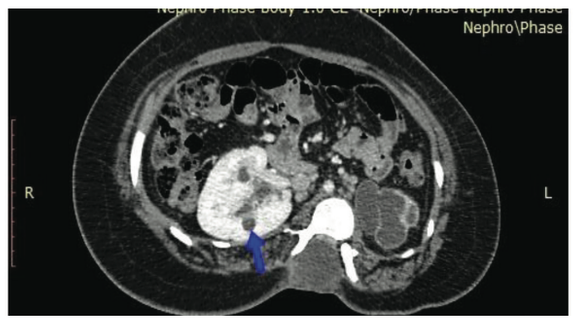

Рис. 6. Дівчинка 15 років. Аксіальний скан КТ. Паренхіматозна фаза. Кісти правої нирки *(синя стрілка)*. Гідронефротично трансформована ліва нирка. Менінгоцеле

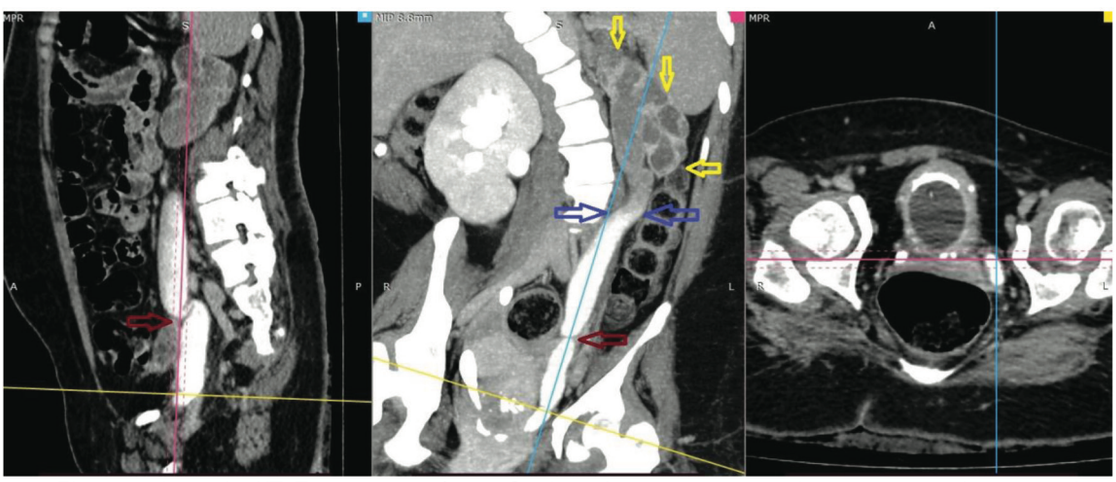

Рис. 7. Дівчинка 15 років. КТ. Екскреторна фаза. *Сині стрілки* — звивистий і розширений лівий сечовід (унаслідок пасивного МСР 5 ст.). Місце перегину розширеного і звивистих лівого сечоводу — *червона стрілка*, рівень розшарування сечі в контрастувати лівому сечоводі: лінія розділу *(синя стрілка)* через порушення відтоку сечі. Знизу — контраст, вище – нефарбована сеча. Гідронефротична трансформована ліва нирка — *жовті стрілки*

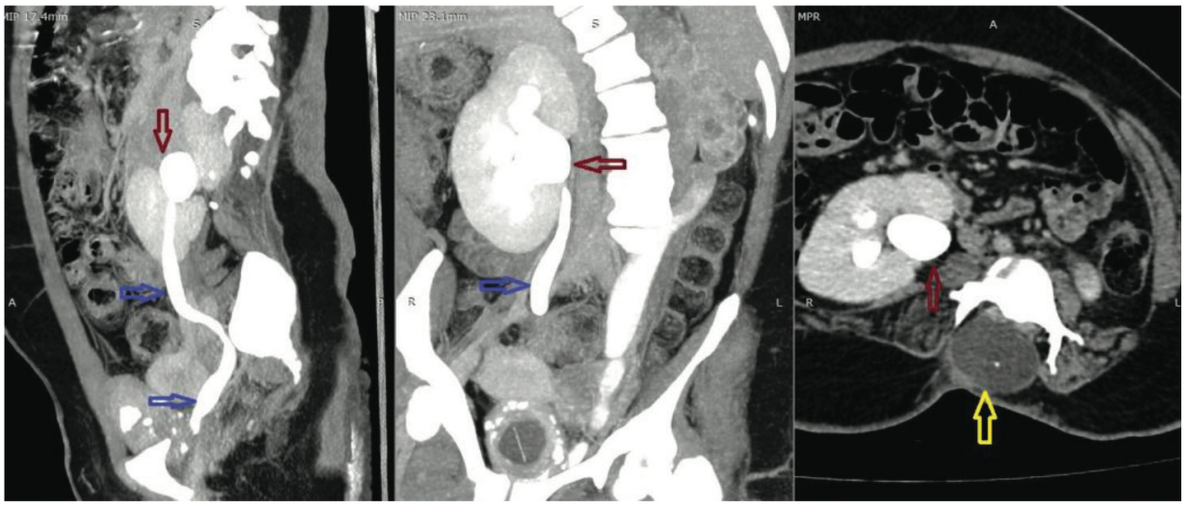

Рис. 8. Дівчинка 15 років. КТ. Екскреторна фаза. *Сині стрілки* — звивистий і розширений правий сечовід (унаслідок пасивного МСР 3 ст.). *Червоні стрілки* — пієлоектазія правої миски і гідронефротична трансформація чашок

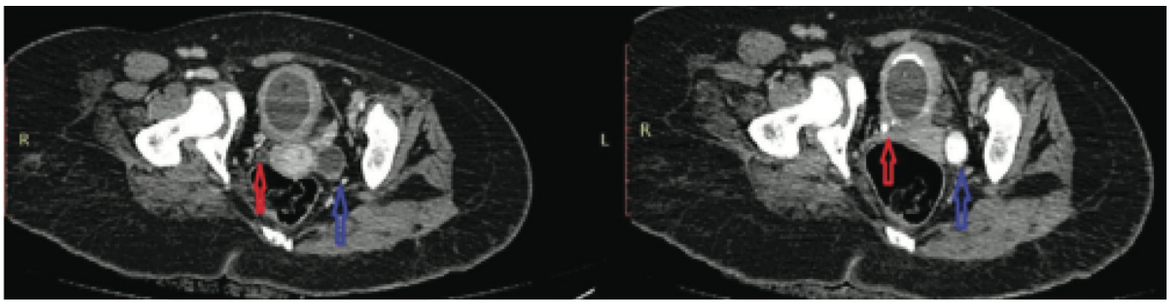

Рис. 9. Дівчинка 15 років. Аксіальні скани КТ. Екскреторна фаза.
Правий сечовід *(червоні стрілки)* не розширений, лівий *(синя стрілка)* значно розширений. У просвіті сечового міхура розташовано катетер Фолея

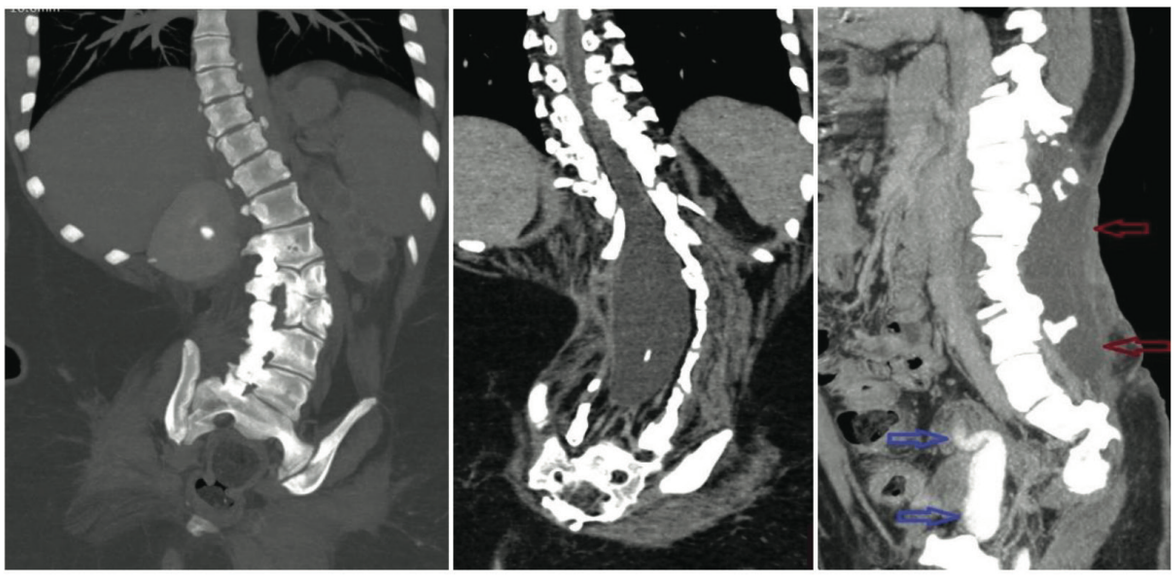

Рис. 10. Дівчинка 15 років. MIP КТ. Екскреторна фаза.
Сколіоз хребта. Метеликоподібні хребці L_2-L_3. Менінгоцеле на рівні Th_{11}-S_5 *(червоні стрілки).*
Лівий сечовід розширений, звивистий *(сині стрілки)*

L_3 (рис. 10, 11), незарощення дужок (Spina bifida occulta) Th_{11}-S_5 (рис. 11, 12).

За результатами мультидисциплінарного консиліуму у 2018 році була проведена лівостороння нефректомія для запобігання приєднанню висхідної інфекції сечовивідних шляхів. Надалі у дитини розвинувся вторинний гідронефроз і хронічна ниркова недостатність 2-го ступеня.

Рис. 11. Дівчинка 15 років. Аксіальний скан КТ. Паренхіматозна фаза. Кісти правої нирки *(синя стрілка)*. Гідронефротично трансформована ліва нирка. Менінгоцеле.

Висновки: Представлений випадок демонструє необхідність міждисциплінарного підходу у зваженій комплексній оцінці ведення дитини, у тому числі можливостей хірургічного втручання. Дослідження доводить ефективність сучасних методів прижиттєвої діагностики (КТ із контрастуванням) складних поєднаних захворювань нирок із вадами розвитку ЦНС і КСС. На підставі проведеного аналізу історії хвороби дівчинки 15 років виявлені рентгенологічні особливості прояву поєднаних вад розвитку нирок, ЦНС і КСС; відображені деякі особливості розвитку їх ускладнень. Окремо визначено за необхідне своєчане виявлення комбінованих вад розвитку у дітей для запобігання развитку функціональних і соматичних ускладнень під час подальшого лікування дитини. Визначено важливість своєчасної оцінки МСР щодо запобігання розвитку гідронефротичної трансформації нирок у рамках мультидисциплінарного підходу.

ЛІТЕРАТУРА

1. *Дігтяр В.А., Харитонюк Л.М., Бойко М.В., Островська О.А., Обертинський А.В., Фролова Є.О., Шевченко К.В. Своєчасне виявлення та тактика ведення дітей молодшого віку із порушенням уродинаміки. Зб. наук. прац. співробіт. НМАПО ім. П. Л. Шупика 29/2018. С 167-179.*
2. *Овсова О.В. Клинико-эпидемиологический анализ и оценка факторов риска формирования врожденных пороков развития нервной системы у детей. Автореферат диссертации. 2007. http://medical-diss.com/medicina/kliniko-epidemiologicheskiy-analiz-i-otsenka-*

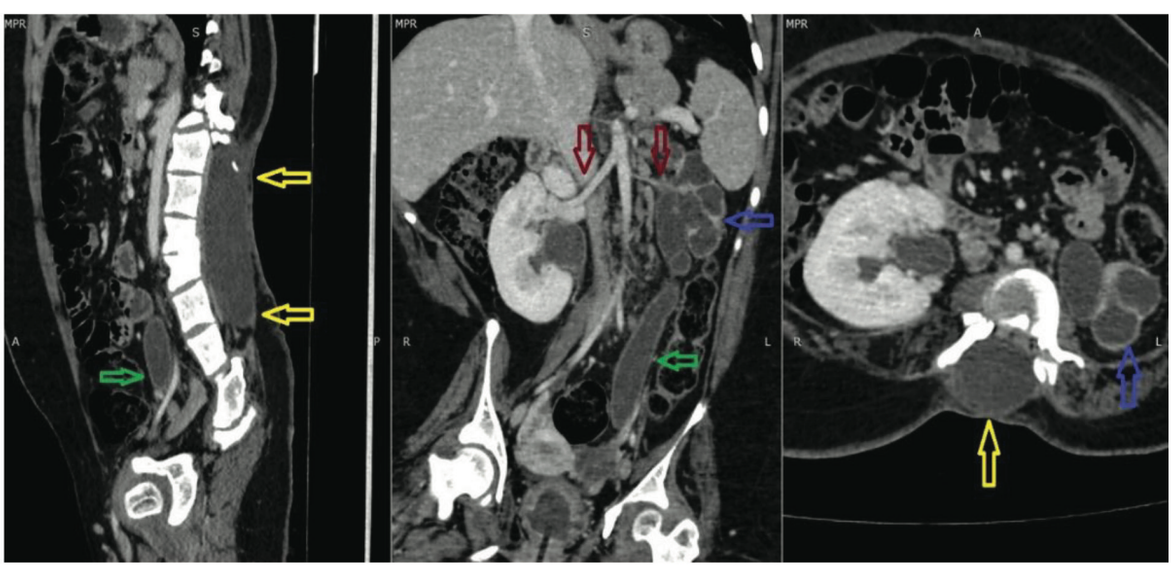

Рис. 12. Дівчинка 15 років. МІР КТ. Пізня артеріальна фаза.
Менінгоцеле *(жовті стрілки)*. Ниркові артерії *(червоні стрілки)*, ліва гіпоплазована. Гідронефротична трансформація лівої нирки *(сині стрілки)*, лівий мегауретер *(зелені стрілки)*.

faktorov-riska-formirovaniya-vrozhdennyh-porokov-razvitiya-tsentralnoy-nervn
3. Панкратова Г.С. Оценка состояния мочевыделительной системы у детей с идиопатическим сколиозом. Диссертация. Санкт-Петербург. 2017
4. Ульрих Э.В., Мушкин А.Ю., Губин А.В. Врожденные деформации позвоночника у детей: Прогноз. Эпидемиология и тактика ведения // Хирургия позвоночника». 2009;(2):055-061. https://doi.org/10.14531/ss. — 2009. — №2. — С. 55-61.
5. Возіанов О.Ф., Сеймівський Д.А., Бліхар В. Е. Вроджені вади розвитку сечових шляхів у дітей. — Тернопіль: Укрмедкнига, 2000. — С. 51-99.
6. Назаретян В.Г. Влияние заболеваний позвоночника на формирование соматической патологии у детей / В.Г. Назаретян [и др.] // Актуальные вопросы детской травматологии и ортопедии: материалы науч.-практ. конф. детских ортопедов-травматологов России. – СПб., 2004. – С. 81-82.
7. Murugapoopathy V. and Gupta I. R. A Primer on Congenital Anomalies of the Kidneys and Urinary Tracts (CAKUT)// Clinical Journal of the American Society of Nephrology. 2020. — 15 (5). — P. 723-731; DOI: https://doi.org/10.2215/CJN.12581019
8. Capone VP, Morello W, Taroni F, Montini G. Genetics of Congenital Anomalies of the Kidney and Urinary Tract: The Current State of Play // Int J Mol Sci. — 2017 Apr 11. — 18(4). pii: E796. doi: 10.3390/ijms18040796. Review. Citation on PubMed or Free article on PubMed Central.
9. Schnaper H.W. Patophysiology of prigressive Renal Diasease in Children // Pediatric Nephrology. N. 7 Completely Revised, Update and Enlerge Edition, Vol2, Springer-Verlag Berlin Heidelberg. — 2016. — P. 2171–2207.
10. Deng F. and St-Amant M. et al. Occult intrasacral meningocele. https://radiopaedia.org/articles/occult-intrasacral- meningocele-1
11. Timothy J. Edwards, Elliott H. Sherr, A. James Barkovich and Linda J. Richards. Clinical, genetic and imaging findings identify new causes for corpus callosum development syndromes // BRAIN A JOURNAL OF NEUROLOGY. — 2014.
12. Дзяк Л.А., Зорин Н.А., Егоров В.Ф., Чередниченко Ю.В. Мальформация Арнольда Киари: классификация, этиопатогенез, клиника, диагностика (обзор литературы). Украинский нейрохирургический журнал. —2001 № 1. — С. 17-23

РЕЗЮМЕ. Актуальність теми. *Комбіновані вроджені вади розвитку сечовивідних шляхів, центральної нервової системи (ЦНС) і кістково-суглобової системи (КСС) у дітей становлять найважливішу медичну і соціальну проблему. Актуальність їх вивчення зумовлена значною питомою вагою даної патології в структурі дитячої інвалідності [1, 5]. Необхідність комплексної оцінки ризиків розвитку ускладнень при поєднанні аномалій гіпоплазії нирки і менінгоцеле потребує додаткового вивчення і призвело до написання даної роботи.*

Мета: *на прикладі клінічного випадку показати різноманітність і тяжкість радіологічної симптоматики при поєднаній вродженій аномалії розвитку сечовивідних шляхів, центральної нервової (ЦНС) і кістково-суглобової системи (КСС) у дітей.*

Матеріали та методи дослідження. *Проведено ретроспективний аналіз анамнестичних відомостей, перебігу захворювання, лабораторних та інструментальних даних у пацієнтки 15 років із вродженою аномалією розвитку сечовидільної системи: гіпоплазією лівої нирки і лівої ниркової артерії, аномалією розвитку хребта: менінгоцеле, метеликоподібні хребці.*

Результати. *Унаслідок проведеного дослідження у статті відображені сучасні можливі променеві методи дослідження (КТ із контрастуванням) у комплексній оцінці анатомічних і фізіологічних розладів при комбінованих вадах розвитку сечової системи. Слід взяти до уваги, що оцінка можливостей оперативної пластики відкритого менінгоцеле дітей із комбінованими вадами розвитку сечової системи потребує динамічного променевого моніторингу для запобігання розвитку міхурово-сечовідного рефлюксу (МСР) з подальшою гідронефротичною трансформацією нирок. Розвиток МСР потребує детального вивчення за допомогою пультипланарних реконструкцій, адже з часом стає найважливішим фактором клінічного ведення дитини.*

ABSTRACT: *Congenital anomalies of the kidneys and urinary tract are embryonic disorders that occur during development and lead to pathology of the kidneys, renal vessels and outflow tract. The frequency of congenital anomalies in the development of the kidneys and urinary tract is 25-37% of all congenital malformations. The prevalence is estimated at 4-60 per 10.000 newborns [7]. Renal abnormalities are favorable conditions for the development of complications such as chronic pyelonephritis, hydronephrosis, urolithiasis and the main cause of renal failure in children. The combination of congenital anomalies of the kidneys and urinary system with congenital anomalies of the CNS, including Arnold Chiari syndrome and the spine (meningocele) is on average up to 40-50% of cases [2-4, 6,10].*

Г.Ю. Коваль **Клиническая рентгеноанатомия с основами КТ-анатомии/** Под ред. Г.Ю. Коваль. — К.: Медицина Украины, 2014. — 652 с.: ил.

Данное руководство посвящено анатомическим особенностям строения органов и систем человеческого организма в рентгеновском (РГ), в том числе и компьютерно-томографическом (КТ) изображении.
Представлены сведения по рентген- и КТ-анатомии: костно-суставно-мышечного аппарата (голова, позвоночник и шея, грудная клетка, верхняя и нижняя конечности), центральной нервной системы и органов чувств (головной и спинной мозг, глаз, ухо, нос и рот), органов полости грудной клетки (дыхательный аппарат, сердце и крупные сосуды), брюшной полости (пищевой канал, печень и желчные пути, поджелудочная железа, селезенка), таза и забрюшинного пространства (органы мочеполовой системы и надпочечники).
Описаны укладки и методические приемы, позволяющие получить рентгеновское изображение определенных анатомических образований в оптимальных условиях для их изучения.

Руководство переработано и дополнено.