ДИФЕРЕНЦІАЛЬНА ДІАГНОСТИКА ВЕНОЗНОГО ІНФАРКТУ ЛЕГЕНІ ТА РАКУ ЛЕГЕНЬ НА ПРИКЛАДІ КЕЙС-РЕПОРТУ

А.А. Соколова, А.В. Мангов, В.О. Завгородня, К.О. Кульпіна,
В.В. Суховій, А.В. Пономарьова, М.Р. Каспарова, В.А. Шоєтова, Д.В. Калашніков
Європейський радіологічний центр, Харків, Україна

Ключові слова: інфаркт легені (ІЛ), тромбоемболія легеневих артерій (ТЕЛА), оклюзія легеневих вен (ОЛВ), рак легені (РЛ), радіочастотна абляція (РЧА), серцева недостатність (СН).

Вступ

Інфаркт легені (ІЛ) — це зазвичай ускладнення основного захворювання, найчастіше тромбоемболії легеневих артерій (ТЕЛА) [1], однак також можливе формування інфаркту внаслідок оклюзії легеневих вен (ОЛВ) [2], інфекційних уражень, злоякісних новоутворень паренхіми легень або васкуліту. Інфаркт легені зазвичай проявляється ділянкою клиноподібної консолідації, переважно у субплевральних відділах легені, без ознак «повітряної бронхограми». Найбільш чіткий радіологічний опис інфаркту легені вперше дали Hampton and Castleman [3]. В їх серії з 370 пацієнтів із підтвердженою тромбоемболією (ТЕЛА) інфаркт легені був виявлений майже у 70%. Частота інфарктів була найбільшою серед померлих хворих із тривалою серцевою недостатністю в анамнезі [3]. З того часу артеріальна венозна гіпертензія, вторинна щодо серцевої недостатності (СН), розглядається як фактор ризику розвитку інфаркту легені на тлі розвитку ТЕЛА [4]. Вважають, що підвищений тиск у легеневих венах перешкоджає колатеральному току крові через бронхолегеневі анастомози дистальніше щодо емболізованих зон [5]. У низці випадків інфаркт легені може проявлятись чітко відокремленим вузловим утворенням, імітуючим рак легені (РЛ) [6, 7]. Рентгенологічні прояви інфаркту можуть змінюватися залежно від основних причин і тимчасової еволюції ураження.

Ми представляємо клінічний випадок інфаркту легені у пацієнта, викликаного внаслідок оклюзії легеневої вени після радіочастотної абляції легеневих вен, що первинно був діагностований як рак легені.

Анамнез захворювання

Чоловік, 45 років, у 2019 році виконана операція в обсязі абляції та ізоляції легеневих вен, у 2021 році виконана повторна абляція з реізоляцією легеневих вен. Після останньої операції у чоловіка поступово протягом півроку з'явились скарги на задишку, кровохаркання. Була виконана безконтрастна КТ легень, де виставили діагноз — рак лівої легені та скерували до онколога. При бронхоскопії бронхи прохідні, здавлені ззовні. Далі виконана біопсія легені, де виявили організуючу пневмонію без ознак атипії. Через декілька місяців відбулась повторна біопсія — без ознак раку легень, згодом повторна КТ для оцінки серця.

Результати візуалізації

У верхній частці лівої легені визначаються множинні ділянки консолідації легеневої тканини, з наявністю на рівні однієї з ділянок порожнини розпаду, а також визначаються ділянки «матового скла» (рис. 1).

Відмічаються оклюзія верхньої лівої легеневої вени від рівня устя та помірний стеноз устя нижньої лівої легеневої вени (рис. 2, 3). Зміни в паренхімі лівої легені відповідали басейну дренування відповідної оклюзованої верхньої легеневої вени, видимої на КТ-ангіограмі, і, як такі, були діагностовані як венозний інфаркт.

На об'ємних КТ-зображеннях при візуалізації були також виявлені аналогічні зміни (рис. 3).

Радіологічний діагноз

Венозний інфаркт верхньої частки лівої легені внаслідок післяабляційної оклюзії лівої верхньої легеневої вени.

Обговорення

Добре відомо, що артеріальна та венозна легеневі системи взаємопов'язані. Доведено, що раптова оклюзія легеневої вени незабаром змінюється поступовим зменшенням, а потім і припиненням артеріального кровотоку до ураженого сегмента легені, що пов'язано зі зниженням артеріовенозного градієнта, а також компресією та набряком тканини. Отже, залучені альвеоли піддаються ішемії і набряку, що призводить до ателектазу, інфаркту легені або інфекції [8].

Радіочастотна абляція (РЧА) легеневих вен є ефективним лікувальним методом для певної групи пацієнтів із фібриляцією передсердь, рефрактерної до антиаритмічних препаратів. Проте стеноз легеневих вен є потенційним ускладненням приблизно у 3% випадків [9], що може клінічно виявлятися у вигляді неспецифічних респіраторних симптомів, які часто не розпізнаються або неправильно діагностуються, що призводить до прогресування слабковираженого стенозу до повної оклюзії, якщо не лікувати своєчасним втручанням. Помірний стеноз зазвичай перебігає безсимптомно [10]. З іншого боку, гемодинамічно значущий стеноз високого ступеня або оклюзія можуть спричинити локалізовану легеневу венозну гіпертензію чи венозний інфаркт легені, що призводить до різноманітних респіраторних симптомів. Через неспецифічний характер цих симптомів та результатів візуалізації у випадках значного стенозу або оклюзії легеневих вен можна помилково діагностувати рак легені чи інфекцію [6, 7].

Семіотично інфаркт легені виглядає як зона клиноподібної консолідації, що широкою основою прилягає до плеври з випуклим зовнішнім краєм («горб Хемптона»), без ознак повітряної бронхограми; також може виглядати як симптом «зворотного гало» з просвітленням у центрі та більш щільними краями по периферії, може мати кавітацію у своїй структурі [3, 6]. Ділянка інфаркту легені не буде мати ознак контрастного підсилення, а також буде збігатися з басейном легеневих судин, що кровопостачають чи дренують відповідну частку. Саме наявність консолі-

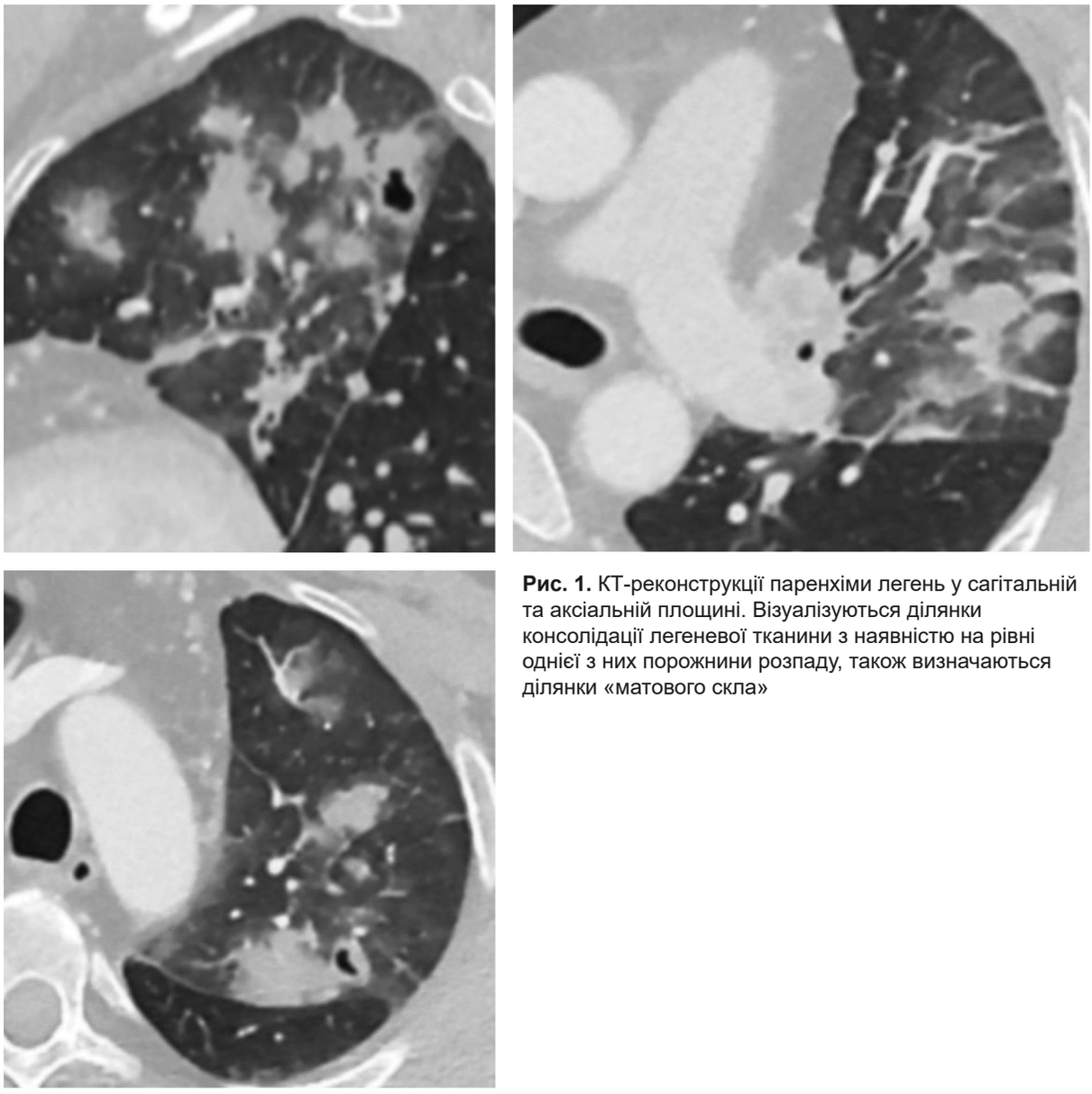

Рис. 1. КТ-реконструкції паренхіми легень у сагітальній та аксіальній площині. Візуалізуються ділянки консолідації легеневої тканини з наявністю на рівні однієї з них порожнини розпаду, також визначаються ділянки «матового скла»

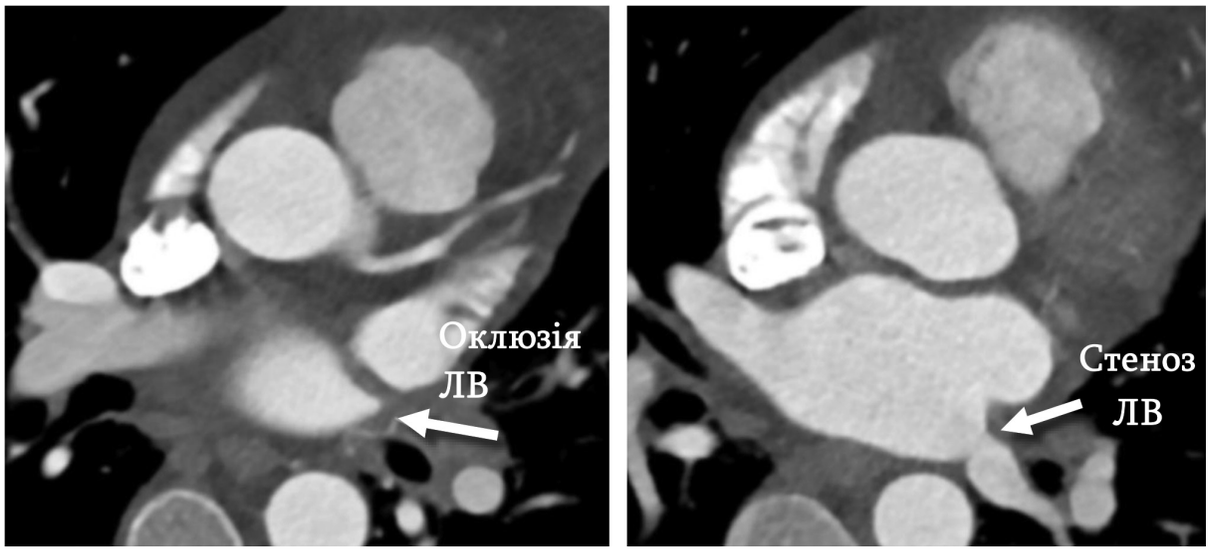

Рис. 2. КТ-реконструкція серця. Візуалізуються оклюзія лівої верхньої легеневої вени та помірний стеноз лівої нижньої легеневої вени (ЛВ)

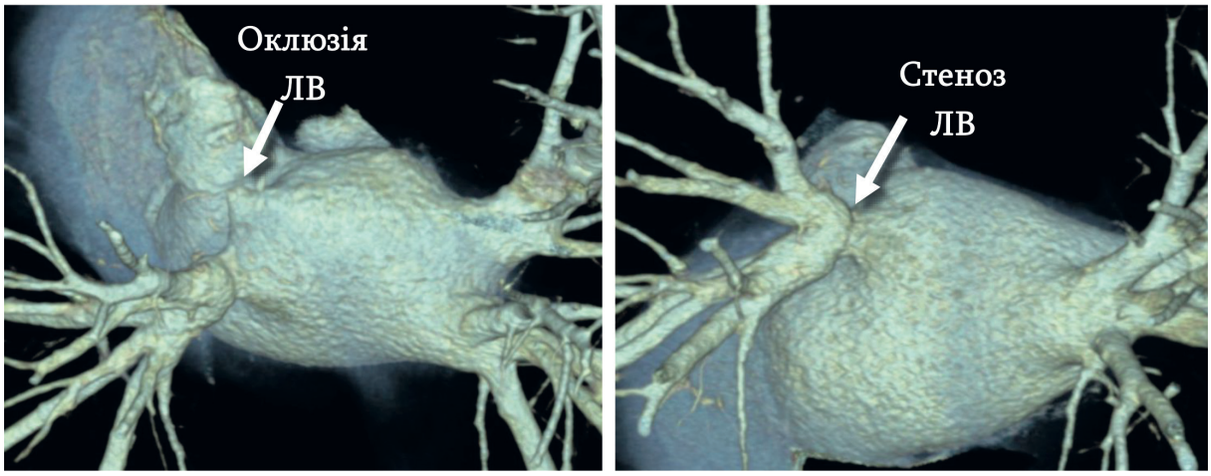

Рис. 3. Об'ємна КТ-реконструкція лівого передсердя та легеневих вен. Візуалізуються оклюзія лівої верхньої легеневої вени та помірний стеноз лівої нижньої легеневої вени

дації та кавітації при венозному інфаркті легені може імітувати рак легені [6, 7].

У нашого пацієнта на підставі клінічної картини та безконтрастної КТ грудної клітки, де була виявлена порожнина розпаду на тлі консолідації, спочатку був хибно діагностований рак легені, але за даними біопсії було виключено онкологію, а згодом на підставі проведеної КТ-ангіографії серця встановлено кінцевий діагноз венозного інфаркту легені внаслідок оклюзії верхньої легеневої вени. КТ картина венозного інфаркту відповідала проаналізованим даним з літератури. Мультизрізова КТ з протоколом, оптимізованим для візуалізації легеневих вен, є діагностичним дослідженням вибору завдяки адекватному просторовому та тимчасовому розрішенню для виявлення оклюзії легеневих судин [11].

Тактика лікування

Стенози легеневих вен лікують відповідно до ступеня тяжкості порівняно з результатами до абляції. При стенозі 50-70% рекомендується спостерігання через 3-6 місяців; при стенозі 75% рекомендується повторна КТ через 3 місяці, а при 90% потрібно термінове лікування протягом 3-6 тижнів, оскільки можливе прогресування ураження. Методом вибору в цьому випадку є ангіопластика з наступним, у разі потреби, стентуванням і нормалізуванням легеневої перфузії та функції. Також необхідне призначення антикоагулянтної терапії та, у разі клінічної потреби, хірургічної резекції легені [12].

Диференціальна діагностика:

— Рак легені: первинна пухлина демонструє широкий спектр зображень. Дрібноклітинний рак легені може бути центрально розташованим утворенням або периферично розташованим ураженням (рис. 4). Недрібноклітинний рак легені найчастіше викликає обструктивний ателектаз та виглядає пухлинною масою в бронхопульмональній зоні. Пухлини можуть мати гладкі або нерегулярні променисті краї, можуть бути суцільними або мати центральний некроз та кавітацію (рис. 5).

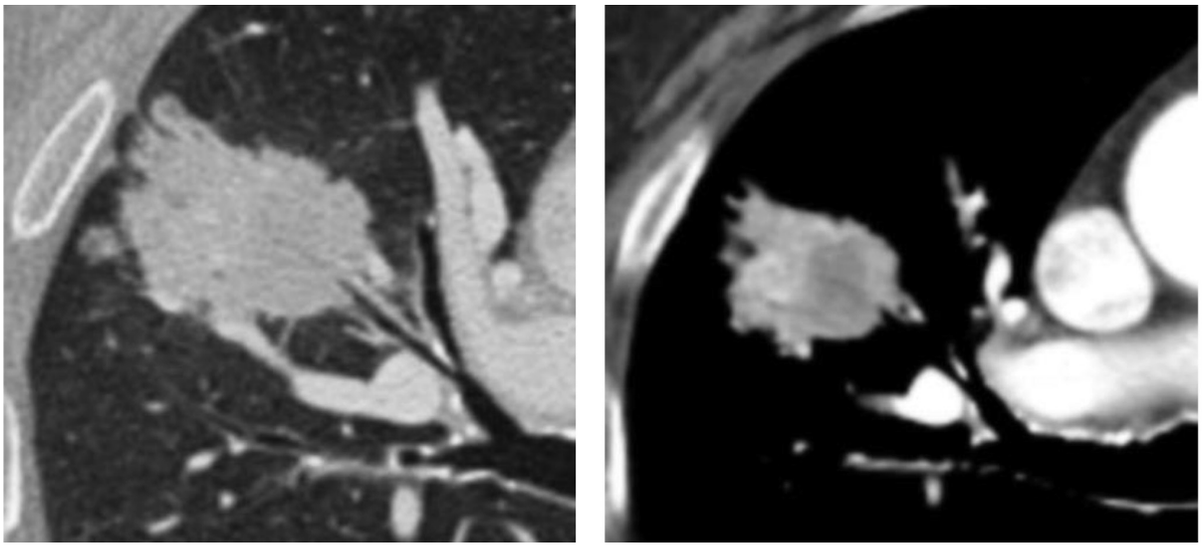

Рис. 4. Аксіальна КТ-реконструкція паренхіми правої легені. Візуалізується периферична ділянка консолідації легеневої тканини, неправильної форми, з променистими контурами та інфільтративними тяжами до плеври. Гістологічно підтверджена аденокарцинома

— Пневмонія: на КТ-зображеннях ми можемо бачити як зони консолідації з наявністю на їх тлі видимих просвітів бронхів (рис. 6), так і ділянки «матового скла» або порожнини розпаду при некротичній пневмонії.

Висновки

Семіотично за КТ-зображеннями іноді буває важко відрізнити венозний інфаркт від раку легені чи пневмонії внаслідок їх подібної КТ-картини, тому радіологу необхідно брати до уваги різні особливості візуалізації та звертати увагу, чи має патологія гострий або хронічний клінічний перебіг.

У нашого пацієнта ділянка кавітації імітувала периферичну порожнину розпаду, що можна часто зустріти при пухлині легені, однак при проведенні КТ-ангіографічного дослідження були виявлені зміни у вигляді оклюзії та стенозу легеневих вен, що не характерні для візуалізації периферичної пухлини.

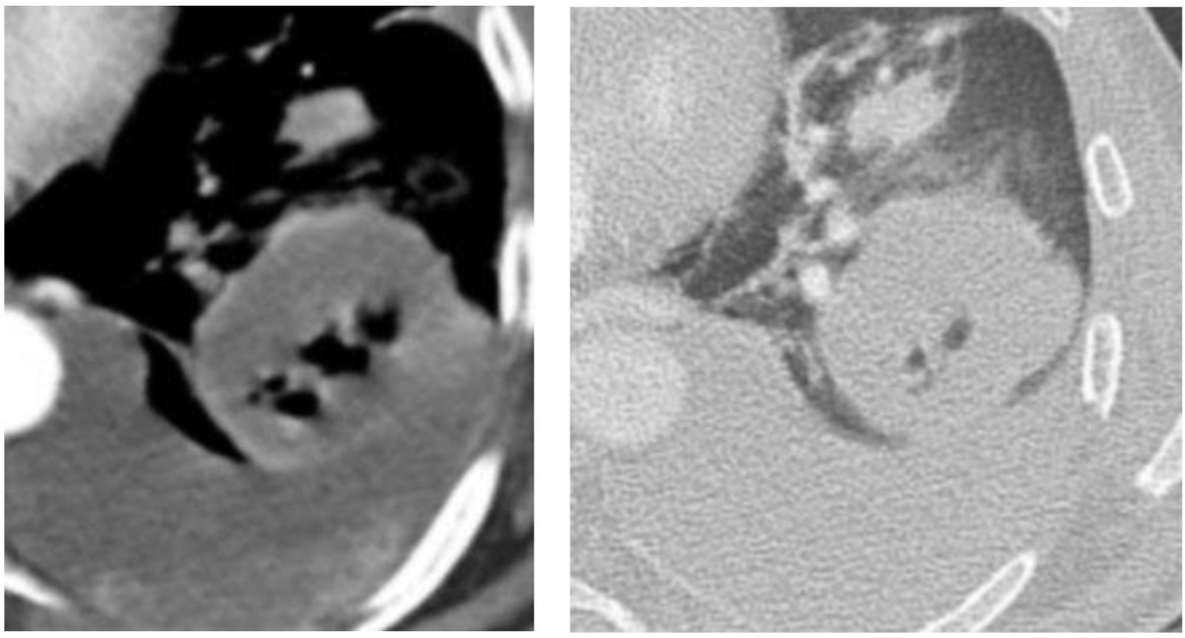

Рис. 5. Аксіальна КТ-реконструкція паренхіми легень. Візуалізується периферична ділянка консолідації легеневої тканини із центральною кавітацією в її структурі. Гістологічно підтверджена аденокарцинома легені

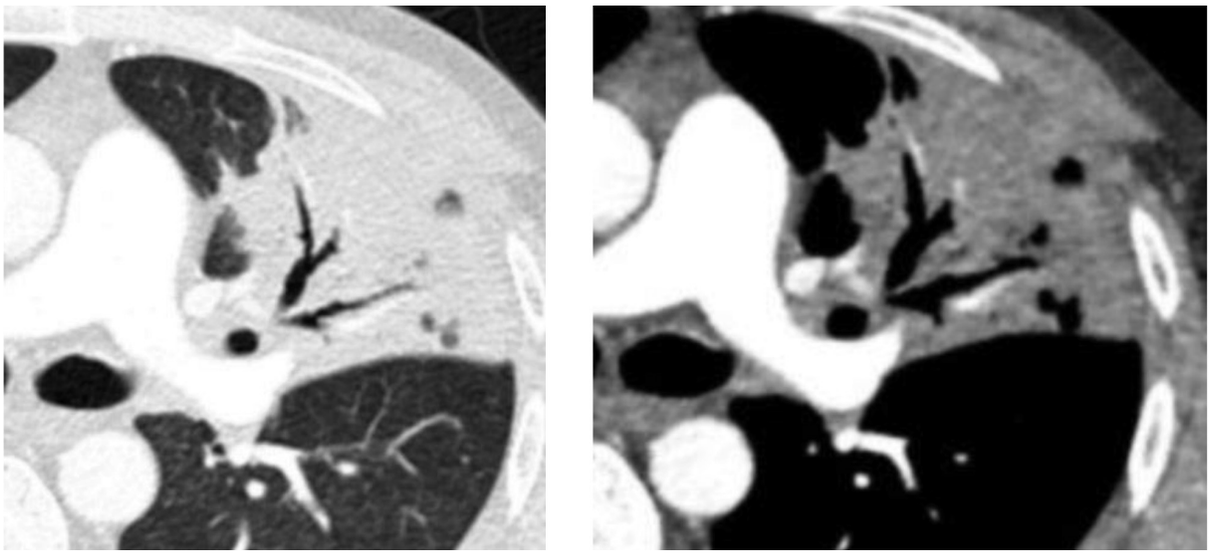

Рис. 6. Аксіальна КТ-реконструкція паренхіми лівої легені. Визначається ділянка консолідації легеневої тканини з наявністю на її тлі видимих просвітів бронхів. Клінічно підтверджена некротична пневмонія

Список літератури

1. *Islam M, Filopei J, Frank M, Ramesh N, Verzosa S, Ehrlich M, Bondarsky E, Miller A, Steiger D. Pulmonary infarction secondary to pulmonary embolism: An evolving paradigm. Respirology. 2018 Mar 25.*
2. *Kwon MR, Lee HY, Cho JH, Um SW. Lung Infarction due to Pulmonary Vein Stenosis after Ablation Therapy for Atrial Fibrillation Misdiagnosed as Organizing Pneumonia: Sequential Changes on CT in Two Cases. Korean J Radiol. 2015 Jul-Aug;16(4):942-6.*
3. *Pipavath SN, Godwin JD. Acute pulmonary thromboembolism: a historical perspective. AJR Am J Roentgenol. 2008 Sep;191(3):639-41.*
4. *Parker BM, Smith JR. Pulmonary embolism and infarction:*

a review of the physiologic consequences of pulmonary arterial obstruction. Am J Med 1958; 24:402–427.

5. *Dalen JE, Haffajee CI, Alpert JS, et al. Pulmonary embolism, pulmonary hemorrhage, and pulmonary infarction. N Engl J Med 1977; 296:1431–1435.*
6. *George CJ, Tazelaar HD, Swensen SJ, Ryu JH. Clinicoradiological features of pulmonary infarctions mimicking lung cancer. Mayo Clin Proc. 2004 Jul;79(7):895–8*
7. *Lacout A, Marcy PY, El Hajjam M. To avoid operating on pseudo tumoral pulmonary infarctions mimicking lung cancer. Pan Afr Med J. 2012;12:11.*
8. *di Biase L., Fahmy T. S., Wazni O. M., et al. Pulmonary vein total occlusion following catheter ablation for atrial fibrillation: clinical implications after long-term follow-up. Journal of the American College of Cardiology. 2006;48(12):2493–2499. doi: 10.1016/j.jacc.2006.08.038.*
9. *Madrid Pérez J.M., García Barquín P.M., Villanueva Marcos A.J., García Bolao J.I., Bastarrika Alemañ G. Complicaciones asociadas a la ablación mediante radiofrecuencia de venas pulmonares. Radiología, 58 (2016), pp. 444-453*
10. *Lee J. J., Weinberg D., Anand R. Asymptomatic pulmonary vein stenosis: hemodynamic adaptation and successful ablation. Case Reports in Cardiology. 2016;2016:4. doi: 10.1155/2016/4979182.*
11. *Alfudhili K.M., Hassan H.H., Abdullah H., Sherbiny M. Pulmonary vein occlusion and lung infarction complicating non-treated moderate single pulmonary vein stenosis after radiofrequency ablation of atrial fibrillation. BJR|Case Rep. 2017;3(3)*
12. *Lo C.-M., Lu H.-I., Chen Y.-Y., Chang J.-P. Thoracoscopic lobectomy for pulmonary vein occlusion after radiofrequency catheter ablation of atrial fibrillation. Journal of Cardiothoracic Surgery. 2016;11(1) doi: 10.1186/s13019-016-0400-8.*