visnik_1-2_21_visnik_2_13.qxd 03.08.2021 11:40 Page 32

УДК: 615.3:539.163:616.61-053.2

ПЕРСПЕКТИВИ ГІБРИДНОЇ ВІЗУАЛІЗАЦІЇ З ІНГІБІТОРОМ ФІБРОБЛАСТ-АСОЦІЙОВАНОГО ПРОТЕЇНУ В СУЧАСНІЙ ЯДЕРНІЙ МЕДИЦИНІ

Король П.О.[1,2], Щербіна О.В.[1]
[1]*Національний університет охорони здоров'я України імені П.Л. Шупика, Київ*
[2]*Національний інститут хірургії та трансплантології імені О.О. Шалімова, Київ*

Вступ

Позаклітинний фіброз становить до 90% валової пухлинної маси, залишаючи вихідні пухлинні клітини в меншості [15, 16, 23, 28]. Пухлинні злоякісні фібробласти (CAFs) відрізняються від нормальних фібробластів їх відносною специфічною експресією фібробласт-асоційованого протеїну (FAP). Тому FAP-специфічні інгібітори спочатку були розроблені як протиракові препарати і послідовно модифікувались у радіофармпрепарати (РФП), які були вибірково спрямованими на пухлинний процес [10].

Позитронна емісійна томографія / комп'ютерна томографія (ПЕТ/КТ) з інгібітором фібробласт-асоційованого протеїну (FAPI) з двома лігандами, що містять DOTA (тетраазоциклододекан), дозволила розширити та збільшити діагностичний пакет нозологічних злоякісних форм, який нині охоплюється методом ПЕТ з ^{18}F-фтордезоксиглюкозою (ФДГ) [12]. За даними літератури, FAPI може застосовуватись із метою таргетної терапії [9]. За даними інших авторів, ^{68}Ga-FAPI-ПЕТ/КТ застосовували з метою покращення розмежування пухлини для планового хірургічного втручання або променевої терапії [1, 18]. Таким чином, навіть ураження, що однозначно ідентифіковані за допомогою гістологічних методів дослідження, можуть бути додатково охарактеризовані за допомогою ПЕТ/КТ з FAPI.

Інформація щодо синтезу і маркування ^{68}Ga-FAPI-04 знаходить відображення в сучасній науковій літературі [10]. Відповідно до положень «Закону про фармацевтичні препарати» §13 (2b) (Німеччина), процедура маркування FAPI-трейсерів повинна проводитись під безпосередньою відповідальністю лікаря з ядерної медицини. Згідно з попередньою дозиметричною оцінкою, параметри ефективної дози повинні дорівнювати 1,6 мЗв/100 МБк [6]; діапазон діагностичної активності для досягнення оптимальної швидкості рахунку має дорівнювати 100-370 МБк [2].

Алгоритм гібридної візуалізації FAPI-ПЕТ/КТ та реконструкція діагностичних зображень

На першому етапі рекомендується виконання неконтрастної низькодозової КТ (130кВ, 30мА, CareDose; товщина зрізу 5 мм) [2]. ПЕТ здійснюється в 3-D режимі (матриця 200 × 200) з використанням FlowMotion. Реконструкція зображень здійснюється з упорядкованим алгоритмом максимізації очікування (OSEM) з 2 ітераціями і фільтром Гаусса. Ін'єкційна активність для FAPI становить 122-312 МБк, ПЕТ-візуалізація здійснюється протягом 1 год після ін'єкції РФП.

Поглинання пухлинного індикатора визначається за допомогою розрахунку кількісних параметрів – середнього та максимального відсотка стандартизованого накопичення ($ВСН_{середн.}$ та $ВСН_{макс.}$ відповідно) через 1 год після ін'єкції відповідно. Для розрахунку показника ВСН на знімках відокремлюють кругові ділянки «зон інтересу» пухлинного ураження з фокусно збільшеним поглинанням у трансаксіальних зрізах, автоматично адаптованими до тривимірного об'єму інтересу при 60% ізоконтурі. Неспецифічне фонове накопичення РФП у крові і м'язах кількісно визначається за допомогою застосування кругової сфери діаметром 2 см.

Загальне середнє значення ВСН накопичення радіоіндикатора FAPI у вогнищах первинних пухлин (n = 54) та метастатичних уражень (n = 229) дорівнювало 11,5 ± 5,5 та 10,0 ± 6,3 відповідно; медіана становила 10,7 та 8,5 відповідно; діапазон параметрів ВСН дорівнював 2,9-21,6 та 2,0-44,8 відповідно.

Згодом було проаналізувано первинні та метастатичні ураження окремих пухлинних утворень у пулі накопичення РФП. Найвищий середній рівень $ВСН_{макс.}$ (>12) був виявлений у пацієнтів, хворих на саркому, рак стравоходу, рак молочної залози, холангіокарциному та раку легенів. Найнижче поглинання FAPI (середній рівень ВСНмакс. (< 6)) спостерігали у пацієнтів, хворих на рак нирок, диференційований рак щитоподібної залози, рак шлунка та феохромоцитому. Середній рівень параметра $ВСН_{макс.}$ (6-12) було виявлено при гепатоцелюлярній карциномі, колоректальній карциномі, пухлинах голови та шиї, раку яєчників, раку підшлункової та передміхурової залози. Усі пухлинні суб'єкти демонстрували високу міжіндивідуальну варіацію показника ВСН (середні значення параметра $ВСН_{середн.}$ судинного пулу та м'язів дорівнювали 1,2 та 1,0 відповідно; $ВСН_{макс.}$ – 1,6 та 1,4 відповідно). Таким чином, унаслідок низької фонової активності, співвідношення параметра ВСН пухлиного процесу та фону дорівнювало (>3) у групі пацієнтів із проміжною інтенсивністю параметра і (>6) – у групі з високою інтенсивністю параметра. Ці високі співвідношення показника ВСН призвели до високої контрастності зображення у більшості обстежених пацієнтів (рис.).

Аналіз поглинання FAPI-ліганду при різних типах злоякісних пухлин

Найбільш високе поглинання (середній параметр $ВСН_{макс.}$ >12) виявляється при раку легенів, пухлинах молочної залози і стравоходу, холангіоцелюлярній карциномі, саркомі. Це відкриває потеніал для FAPI-ПЕТ/КТ візуалізації у тих випадках, коли застосування ФДГ-ПЕТ/КТ стикається з певними обмеженнями. Унаслідок низького поглинання ФДГ при низькодиференційованих саркомах спостерігається широке перекриття ділянок візуалізації між доброякісними та злоякісними ураженнями, і навіть двомоментна точкова візуалізація не може усунути це обмеження ФДГ-

visnik_1-2_21_visnik_2_13.qxd 03.08.2021 11:40 Page 33

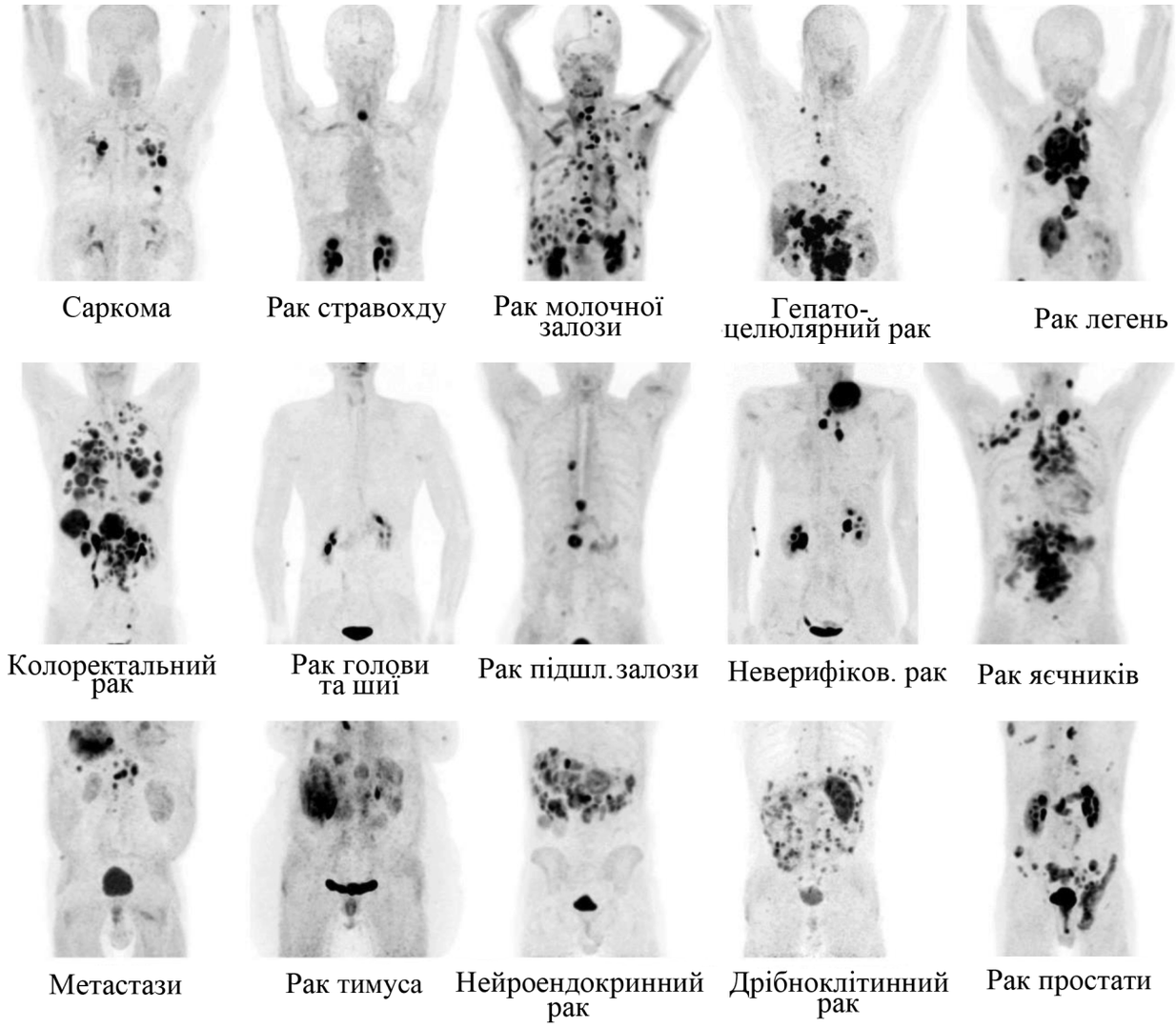

Рис. 1. Гібридна візуалізація (FAPI-ПЕТ/КТ) у пацієнтів, які відображають 15 різних, гістологічно верифікованих нозологічних форм злоякісних пухлин

ПЕТ/КТ візуалізації [18, 26]. Основним обмеженням ФДГ-ПЕТ/КТ у пацієнтів, хворих на рак стравоходу, є його низька чутливість до візуалізації лімфатичних вузлів [25] і погане диференціальне розмежування між життєздатною пухлиною і регіональним езофагітом. У пацієнтів, хворих на рак молочної залози, ФДГ-ПЕТ/КТ зазвичай застосовується при рецидиві пухлинного процесу, але не завжди рекомендується для початкового стадіювання пухлини. Холангіокарцинома виявляє значну варіабельність поглинання ФДГ, що корелюється зі слабкою експресією гексокінази-2 [10]. З іншого боку, ФДГ-ПЕТ/КТ знайшла широке застосування при раку легенів [30]. Таким чином, ці пухлини можуть мати значний потенціал для FAPI-ПЕТ/КТ візуалізації. Проте обмежена кількість пацієнтів, що обстежені за допомогою FAPI-ПЕТ/КТ, не дозволяє аналізувати підгрупи гістологічних варіантів або ступінь диференціації пухлин. Рак товстої кишки і підшлункової залози, що мають найвищу десмопластичну гістопатологічну реакцію [24], показали лише проміжні рівні FAPI-поглинання (ВСН дорівнює 6-12). Слід зазначити, що печінка є першим органом-мішенню для метастазів колоректального раку. За даними літератури, визначено, що значно нижчий печінковий фон візуалізовано за допомогою FAPI-ПЕТ/КТ (ВСН дорівнює 1,7), ніж ФДГ-ПЕТ/КТ (ВСН дорівнює 2,8). Це може бути прогностично сприятливим фактором для діагностики метастазів печінки [15]. У пацієнтів, що вивчались у рамках цього аналізу, діагностовано метастази в печінку діаметром 1 см. У зв'язку з обмеженою чутливістю, для виявлення метастазів у лімфатичні вузли [2] і помилкових позитивних результатів при гострому панкреатиті, ФДГ-ПЕТ/КТ має обмежену діагностичну ефективність для хірургічного планування пацієнтів, хворих на рак підшлункової залози [24]. Таким чином, навіть проміжне поглинання радіоіндикатору, що отримане при застосуванні FAPI-ПЕТ/КТ, є перспективу для оптимізації клінічної діагностики. При раку яєчників та інших пухлинах групи середньої інтенсивності поглинання індикатора, при застосуванні ФДГ-ПЕТ/КТ, через значну перистальтичну активність кишкового тракту, зазвичай спостерігається гетерогенне поглинання в стінці кишечника [21]. Водночас, FAPI-ПЕТ/КТ візуалізація демонструє дуже низькі показники неспецифічного кишкового/перитонеального поглинання РФП. Пухлини голови та шиї часто

visnik_1-2_21_visnik_2_13.qxd 03.08.2021 11:40 Page 34

супроводжуються місцевою запальною реакцією. Слід зазначити, що, за даними літератури, ФДГ-ПЕТ/КТ не є потенційно ефективною для диференціювання доброякісних пухлин від злоякісних через взаємне перекриття ділянок поглинання радіоіндикатора в обох умовах [4, 11, 30]. У даній конфігурації FAPI-ПЕТ/КТ має пріорітет у контексті розмежування пухлинного процесу, наприклад, з метою планування променевої терапії. Диференціальна діагностика залишкових/рецидивних захворювань із постхеморадіаційним фіброзом є діагностичною проблемою для ФДГ-ПЕТ/КТ [6, 17]. Слід зазначити, що неспецифічний фіброз може також викликати діагностичні проблеми для FAPI-ПЕТ/КТ візуалізації, однак унаслідок невід'ємної різниці нормальних активованих фібробластів і CAF [10] їх вдається уникнути. Значне поглинання FAPI також спостерігалося при раку передміхурової залози. Слід зазначити, що для виконання FAPI-ПЕТ/КТ дослідження було відібрано тільки тих пацієнтів, у яких було діагностовано пухлинний процес із негативним рівнем простатспецифічного мембранного антигена (ПСМА).

ФДГ-ПЕТ/КТ зазвичай застосовувався при низькодиференційованих нирково-клітинних карциномах, феохромоцитомах та нейроендокринних пухлинах, включаючи медулярний тиреоїдний рак та інсуліноми. Слід зазначити, що при застосуванні FAPI-ПЕТ/КТ і при виконанні ФДГ-ПЕТ/КТ параметр $ВСН_{макс.}$ для зазначених пухлин відповідав низькому ступеню поглинання (середній показник $ВСН_{макс.}$ <6). Це не є суттєвою проблемою, оскільки на сучасному етапі в клінічній ядерній медицині існує низка альтернативних маркерів для ПЕТ-візуалізації. Наприклад, ^{18}F-DOPA застосовується з метою діагностичної візуалізації феохромоцитоми [29], ^{68}Ga-мічені соматостатинові аналоги – для нейроендокринних пухлин [27], ^{89}Zr-гірентуксимаб – для карциноми нирок (20) і ^{68}Ga-ексендин – для діагностики інсуліноми тощо [7].

Фібробласт-асоційований протеїн – перспективна мішень для радіонуклідно-мічених пухлинних маркерів

Сучасні висновки візуалізації значною мірою узгоджуються з даними гістопатологічних досліджень. FAP-експресія на активованих фібробластах у пухлинній стромі була кількісно визначена вже в 1990 році, з використанням антитіла F19 [15]. Згідно з результатами ретроспективного аналізу було виявлено слабку десмобластну реакцію при нирково-клітинному раку та нейробластомі/феохромоцитомі; проміжну експресію – при раку підшлункової залози, шлунка, ендометрія/шийки матки; високу експресію – при раку молочної залози [15]. Також було виявлено високе поглинання FAPI при нейроендокринних пухлинах і раку легенів (при застосуванні FAPI-ПЕТ/КТ). Для колоректального раку, який є зазвичай пухлиною з високим рівнем експресії FAPI, за даними літератури [15], спостерігали лише проміжні значення поглинання РФП. Низька кількість клінічних спостережень, неоднорідність експресії, випадкові ефекти у зразках тканин і висока міжіндивідуальна мінливість є поясненням цих відмінностей між гістологічними результатами *in vitro* та візуалізацією *in vivo.* Іншим поясненням причин високої міжосьової індивідуальності є критерії відбору пацієнта. Імуногістохімічні дослідження насамперед проводили на ранніх стадіях неметастатичних пухлин. Навпаки, пацієнти, що досліджувались за допомогою FAPI-ПЕТ/КТ, були більш гетерогенною групою. Слід підкреслити, що метою цієї лекції був діагностичний аналіз лише істиннопозитивних пухлинних уражень (гістопатологічно верифіковані), оскільки не було знайдено жодного «золотого стандарту» для виключення хибнонегативних результатів. Таким чином, чутливість і загальна діагностична точність не могли бути визначеними.

FAP вважався перспективною мішенню для радіонуклідно-мічених пухлинних маркерів ще з 1994 року. За допомогою антитіла 131-I-mAbF19 можна було діагностувати метастази печінки колоректального раку діаметром 1 см [3]. Це було підтверджено даними діагностичних спостережень і описано в літературних джерелах [8], CAFs зареєстровано у пухлинних вогнищах діаметром 1-2 мм. Також визначено, що відповідно до показників типової кінетики антитіл оптимальний час для візуалізації пухлини з 131-I-mAbF19 перебуває в межах від 3 до 5 днів після введення індикатора [3]. Водночас, FAPI-ПЕТ/КТ можна здійснювати через 10-60 хв після введення РФП і, на відміну від досліджень ФДГ-ПЕТ/КТ, можна проводити без додаткових умов (натщесерце і стан спокою) [6]. Це є потенціальною перевагою для ПСМА-націленого антитіла J591, який має оптимальні строки візуалізації (термін 6-8 днів) [31], на відміну від низькомолекулярних лігандів, які можуть відображатися через 1 годину після введення [22].

Висновки

Чимало епідеміологічно важливих пухлинних захворювань, зокрема рак молочної залози, стравоходу, легень, підшлункової залози, пухлини голови та шиї, колоректальний рак, мають надзвичайно високе поглинання FAPI при виконанні 68-Ga-FAPI-ПЕТ/КТ [13].

Необхідно залучати більш вузькі підгрупи хворих (наприклад, за критеріями віку, зросту, ваги, статі тощо), що мають специфічні умови, для того щоб створити відповідну доказову базу. Проте необхідні подальші технологічні вдосконалення для того, щоб 68-Ga-FAPI-ПЕТ/КТ візуалізація шляхом обчислення ВСН стала частиною звичайної клінічної практики [13].

ЛІТЕРАТУРА

1. Ткаченко М.М. Порівняльна характеристика осцеосцинтиграфії і рентгенологічного дослідження при ендопротезуванні кульшових суглобів / М.М. Ткаченко, П.О. Король // Літопис травматології та ортопедії. — 2015. — № 1-2. — С. 171-172. (in Ukraine)

2. Ткаченко М.М. Пріоритети вибору інструментальних методів дослідження в діагностичному скринінгу при ендопротезуванні кульшових суглобів / М.М. Ткаченко, П.О. Король // Променева діагностика, променева терапія. — 2015. — № 2. — С. 34-36. (in Ukraine)

3. Antibody targeting in metastatic colon cancer: a phase I study of monoclonal antibody F19 against a cell-surface protein of reactive tumor stromal fibroblasts / S. Welt, C.R. Divgi, A.M. Scott et al. // J. Clin. Oncol. – 1994. – Vol. 12. – P. 1193-1203. DOI:10.1200/JCO.1994.12.6.1193

4. Characteristics and limitations of FDG PET/CT for imaging of squamous cell carcinoma of the head and neck: A comprehensive review of anatomy, metastatic pathways, and image findings / N.A. Plaxton, D.C. Brandon, A.S. Corey et al. // AJR Am J Roentgenol. – 2015. – Vol. 205. – P. 519-531. DOI: 10.2214/AJR.14.12828.

5. Clinicopathological presentation of varying 18F-FDG uptake and expression of glucose transporter 1 and hexoki-

visnik_1-2_21_visnik_2_13.qxd 03.08.2021 11:40 Page 35

nase II in cases of hepatocellular carcinoma and cholangiocellular carcinoma / B. Paudyal, N. Oriuchi, P. Paudyal et al. // Ann. Nucl. Med. – 2008. – Vol. 22. – P. 83-86. DOI: 10.1007/s12149-007-0076-1.

6. Comparison of 18F-FDG PET/CT for systemic staging of newly diagnosed invasive lobular carcinoma versus invasive Ductal carcinoma / M.P. Hogan, D.A. Goldman, B. Dashevsky (et al.) // J. Nucl. Med. – 2015. – Vol. 56, № 11. – P. 1674–1680. DOI: 10.2967/jnumed.115.161455. Epub 2015 Aug 20.

7. Comparison of glucagon-like peptide-1 receptor (GLP-1R) PET/CT, SPECT/CT and 3T MRI for the localisation of occult insulinomas: evaluation of diagnostic accuracy in a prospective crossover imaging study / K. Antwi, M. Fani, T. Heye et al. // Eur. J. Nucl. Med. Mol. Imaging. – 2018. – Vol. 45. – P. 2318-2327. DOI: 10.1007/s00259-018-4101-5. Epub 2018 Jul 28.

8. Davidson B. Inflammatory response in cervical intraepithelial neoplasia and squamous cell carcinoma of the uterine cervix / B. Davidson, I. Goldberg, J. Kopolovic // Pathol Res. Pract. – 1997. – Vol. 193. – P. 491-495. DOI: 10.1016/s0344-0338(97)80102-1.

9. Development of novel FAP-targeted radiotracers with improved tumor retention / A. Loktev, T. Lindner, E.M. Burger et al. // J. Nucl. Med. – 2019. – Mar 8, pii: jnumed.118.224469. DOI: 10.2967/jnumed.118.224469.

10. Development of quinoline based theranostic ligands for the targeting of fibroblast activation protein / T. Lindner, A. Loktev, A. Altmann et al. // J. Nucl. Med. – 2018. – Vol. 59. – P. 1412-1414. DOI: 10.2967/jnumed.118.210443. Epub 2018 Apr 6.

11. Diagnostic role of (18)F-FDG-PET or PET/CT in salivary gland tumors: A systematic review / F. Bertagna, P. Nicolai, R. Maroldi et al. // Rev. Esp. Med. Nucl. Imagen. Mol. – 2015. – Vol. 34. – P. 295-302. PMID: 26488055

12. FAPI-PET/CT: biodistribution and preliminary dosimetry estimate of two DOTA-containing FAP-targeting agents in patients with various cancers / F.Gisel, C. Kratochwil, T. Lindner et al. // J. Nucl. Med. – 2018. – Vol. 60, № 3. – P. 386-392. DOI: 10.2967/jnumed.118.215913. Epub 2018 Aug 2.

13. FAPI-PET/CT: Mean intensity of tracer-uptake (SUV) in 28 different kinds of cancer / C. Kratochwil, P. Flechsig, T. Lindner et al. // J. Nucl. Med. – 2019. – Apr. 6, pii: jnumed.119.227967. DOI: 10.2967/jnumed.119.227967.

14. 18F-FDG PET/CT in breast cancer: Evidence-based recommendations in initial staging / A.P. Caresia Aroztegui, A.M. Garcнa Vicente, S. Alvarez Ruiz et al. // Tumour Biol. – 2017. – Vol. 39. – P. 1010428317728285. DOI: 10.1177/1010428317728285.

15. Garin-Chesa P. Cell surface glycoprotein of reactive stromal fibroblasts as a potential antibody target in human epithelial cancers / P. Garin-Chesa, L.J. Old, W.J. Rettig // Proc. Natl. Acad. Sci. USA. – 1990. – Vol. 87. – P. 7235-7239. DOI: 10.1073/pnas.87.18.7235.

16. Korol P., Tkachenko M. The role of bone scintigraphy in differential diagnosis of knee inflammatory processes// Fundamental and applied sciences today. – 2014. – Vol. 1. – P. 53-55. (in Ukraine)

17. Lai V. Updates on MR imaging and № F-FDG PET/CT imaging in nasopharyngeal carcinoma / V. Lai, P.L. Khong // Oral. Oncol. – 2014. – Vol. 50. – P. 539-548. DOI: 10.1016/j.oraloncology.2013.05.005. Epub 2013 Jun 14.

18. Parghane R.V. Dual-time point 18F-FDG-PET and PET/CT for Differentiating Benign From Malignant Musculoskeletal Lesions: Opportunities and Limitations / R.V. Parghane, S. Basu // Semin. Nucl. Med. – 2017. – Vol. 47. – P. 373-391. DOI: 10.1053/j.semnuclmed.2017.02.009. Epub 2017 Apr 19.

19. PET/MRI and PET/CT in Lung Lesions and Thoracic Malignancies / P. Flechsig, A. Mehndiratta, U. Haberkorn // Semin. Nucl. Med. – 2015. – Vol. 45. – P. 268-281. DOI: 10.1053/j.semnuclmed.2015.03.004.

20. Positron Emission Tomography/Computed Tomography with 89Zr-girentuximab Can Aid in Diagnostic Dilemmas of Clear Cell Renal Cell Carcinoma Suspicion / M.C.H. Hekman, M. Rijpkema, E.H. Aarntzen et al. // Eur. Urol. – 2018. – Vol. 74. – P. 257-260. DOI: 10.1016/j.eururo.2018.04.026. Epub 2018 May 3.

21. Present and future of FDG-PET/CT in ovarian cancer / K. Kitajima, K. Murakami, S. Sakamoto et al. // Ann. Nucl. Med. – 2011. – Vol. 25. – P. 155-164. DOI: 10.1007/s12149-010-0449-8. Epub 2010 Nov 27.

22. Radiation dosimetry of (68)Ga-PSMA-11 (HBED-CC) and preliminary evaluation of optimal imaging timing / A. Afshar-Oromieh, H. Hetzheim, W. Kübler et al. // Eur. J. Nucl. Med. Mol. Imaging. – 2016. –Vol. 43. – P. 1611-1620. DOI: 10.1007/s00259-016-3419-0. Epub 2016 Jun 3.

23. Siveke J.T. Fibroblast-Activating Protein: Targeting the roots of the tumor microenvironment / J.T. Siveke // J. Nucl. Med. – 2018. – Vol. 59. – P. 1412-1414. DOI: 10.2967/ jnumed. 118.214361. Epub 2018 Aug 10.

24. Strobel O. Pancreatic cancer: FDG-PET is not useful in early pancreatic cancer diagnosis / O. Strobel, M.W. Büchler // Nat. Rev. Gastroenterol. Hepatol. – 2013. – Vol. 10. – P. 203-205. DOI: 10.1038/nrgastro.2013.42. Epub 2013 Mar 12.

25. Systematic review and meta-analysis of the accuracy of 18F-FDG PET/CT for detection of regional lymph node metastasis in esophageal squamous cell carcinoma / C. Jiang, Y. Chen, Y. Zhu et al. // J. Thorac. Dis. – 2018. – Vol. 10. – P. 6066-6076. DOI: 10.21037/jtd.2018.10.57.

26. Tagliabue L. Appropriate use of positron emission tomography with ((18)F) fluorodeoxyglucose for staging of oncology patients / L. Tagliabue, A. Del Sole // Eur. J. Intern Med. – 2014. – Vol. 25. – P. 6-11. DOI: 10.1016/j.ejim.2013.06.012. Epub 2013 Jul 30.

27. The Impact of Somatostatin Receptor-Directed PET/CT on the Management of Patients with Neuroendocrine Tumor: A Systematic Review and Meta-Analysis / M. Barrio, J. Czernin, S. Fanti et al. // J Nucl Med. – 2017. – Vol. 58. – P. 756-761. DOI: 10.2967/jnumed.116.185587. Epub 2017 Jan 12.

28. Understanding fibroblast activation protein (FAP): substrates, activities, expression and targeting for cancer therapy / E.J. Hamson, F.M. Keane, S. Tholen et al. // Proteomics Clin. Appl. – 2014. – Vol. 8. – P. 454-463. DOI: 10.1002/prca.201300095. Epub 2014 Mar 24.

29. Quantitative 18F-DOPA PET/CT in pheochromocytoma: the relationship between tumor secretion and its biochemical phenotype / V. Amodru, C. Guerin, S. Delcourt et al. // Eur. J. Nucl. Med. Mol. Imaging. – 2018. – Vol. 45. – P. 278-282. DOI: 10.1007/s00259-017-3833-y. Epub 2017 Sep 16.

30. Zafereo M.E. Evaluation and staging of squamous cell carcinoma of the oral cavity and oropharynx: limitations despite technological breakthroughs // Otolaryngol Clin North Am. — 2013. — 46. — P. 599-613. DOI: 10.1016/j.otc.2013.04.011. Epub 2013 Jun 21.

31. 89Zr-huJ591 immuno-PET imaging in patients with advanced metastatic prostate cancer / N. Pandit-Taskar, J.A. O'Donoghue, V. Beylergil et al. // Eur. J. Nucl. Med. Mol. Imaging. – 2014. – Vol. 41. – P. 2093-2105. DOI: 10.1007/s00259-014-2830-7.